1　腹壁瘢痕ヘルニアを視診にて診断するときに有効な体位はどれか。

a　立　位
b　仰臥位
c　腹臥位
d　側臥位
e　砕石位

2　失神を**来しにくい**のはどれか。

a　閉塞性肥大型心筋症
b　僧帽弁閉鎖不全症
c　完全房室ブロック
d　冠攣縮性狭心症
e　心室細動

3　医療面接について**誤っている**のはどれか。

a　演技的な共感態度は慎む。
b　終始患者の眼をみつめて話をする。
c　高齢者にも不快感のない身だしなみにする。
d　閉鎖型質問だけでなく開放型質問を用いる。
e　非言語的コミュニケーションにも配慮する。

4　54歳の男性。慢性骨髄性白血病のチロシンキナーゼ阻害薬が高額であるため、治療6か月目で服薬を自己中止した。

この患者に対して、行動変容を目指した医師の適切な応答はどれか。

a　飲む気になったら、また受診してください。
b　ご自分の病気をどう考え、どうしたいと思っていますか。
c　支払いが難しければ、昔からの安い薬に替えることにします。
d　高額医療救済制度が適応されていることに感謝しないといけません。
e　このまま中止を続けると急性転化をおこして大変なことになりますよ。

5　体位変動により血中濃度が大きく変動するのはどれか。

a　インスリン
b　プロラクチン
c　サイロキシン
d　アルドステロン
e　甲状腺刺激ホルモン

6　創傷治癒を**阻害しない**のはどれか。

a　貧　血
b　糖尿病
c　肝硬変
d　高脂血症
e　低蛋白血症

7　身体診察について正しいのはどれか。

a　甲状腺の触診は発声させるとわかりやすい。
b　診察の順番は聴診→触診→視診が基本である。
c　浮腫は前脛骨部の圧迫で判断できることが多い。
d　乳児は口腔内の診察を嫌がるので最初に行うと良い。
e　腹部の触診は腹部全体をまんべんなく親指を使って行う。

8　子宮体癌の原因となりうるものはどれか。

a　塩分制限
b　食事制限
c　排卵誘発
d　睡眠不足
e　エストロゲン補充療法

9　スクリーニングについて**誤っている**のはどれか。

a　偽陰性が少ないほど有用である。
b　カットオフ値はROC曲線で決める。
c　感度を高くすると特異度も高くなる。
d　陽性尤度比が大きいことが望ましい。
e　検査前確率が低いと偽陽性は多くなる。

10　専門施設での入院加療を要する熱傷はどれか。

a　成人化学熱傷
b　小児Ⅲ度5％熱傷
c　小児Ⅱ度10％熱傷
d　成人Ⅲ度1％熱傷
e　成人Ⅱ度25％熱傷

11　左肺尖に発生した進行肺癌の患者に、左眼の眼瞼下垂を認めた。
考えられるのはどれか。

a　顔面神経麻痺
b　尺骨神経麻痺
c　反回神経麻痺
d　横隔神経麻痺
e　Horner症候群

12　うつ病のリスクファクターに**ならない**のはどれか。

a　貧　困
b　喫　煙
c　長時間労働
d　不十分な睡眠
e　配偶者との死別

13　検査の様子を示す。この検査で異常高値を示す眼疾患はどれか。

a　角膜潰瘍
b　加齢白内障
c　緑内障
d　網膜剥離
e　視神経管骨折

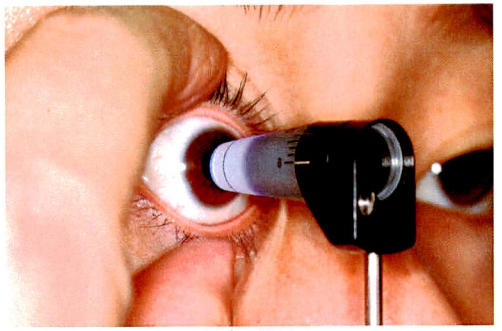
検査の様子

14　異状死体における「死因の種類」について正しいのはどれか。

a　練炭自殺は「中毒」である。
b　首吊り自殺は「窒息」である。
c　喘息による死亡は「窒息」である。
d　津波による災害での死亡は「溺水」である。
e　自転車での転倒による死亡は「交通事故」である。

15　小児の同意を示す言葉はどれか。

a　インフォームド・アセント
b　インフォームド・ウイル
c　インフォームド・コンセント
d　インフォームド・チョイス
e　インフォームド・デシジョン

16　78歳の女性。進行胃癌と転移性肝癌で入院中である。これまでに化学療法を3次治療まで行ってきたが、原発巣・転移巣ともに増大している。意識清明で食事摂取も可能であるが、自力歩行は困難である。一日のほとんどを臥床で過ごしており、右季肋部に疼痛を訴えている。患者本人からこれ以上の化学療法を行わず、在宅での緩和ケアを希望するという申し出があった。同居している長女（48歳）とその夫（48歳）は在宅で緩和ケアを行うことに同意している。
退院に向けて準備を進めるにあたり重要性が**低い**のはどれか。

a　介護保険制度の導入
b　特定機能病院への紹介
c　在宅訪問看護施設の選定
d　地域連携クリニカルパスの作成
e　緩和ケアチームへのコンサルテーション

17　51歳の男性。健康診断で精密検査の必要があると言われ大学病院を受診した。内視鏡検査の結果、胃癌を告知された。告知後は「やっぱり癌だったのか」という思いだったが、段々元気がなくなり、気分が落ちこむようになった。
患者の心理について、**誤っている**のはどれか。

a　適応障害への対応は睡眠剤の導入が最も効果的である。
b　適応障害は副作用が強い治療予定のときに起こりやすい。
c　適応障害の症状は不眠や頭痛などの身体症状のこともある。
d　癌の告知後、うつ病・適応障害と診断される頻度は30％である。
e　心の動揺時期から適応段階に移れない状態を適応障害という。

18　14歳の男子。3週前に咽頭痛、発熱が出現し、他院で内服薬を処方され軽快した。3日前より顔が腫れぼったい感じがあり、尿の色が濃くなったように感じ来院した。身長175cm、体重65kg。体温36.5℃。脈拍80/分、整。血圧136/84mmHg、胸部に異常なし。腹部圧痛、肝腫大なし。下腿に浮腫を認める。尿検査：蛋白＋、潜血3＋、糖（－）、沈渣：白血球5-10/1視野、赤血球100/1視野。

聴取すべき情報として**重要性の低い**のはどれか。

a　体重の変化
b　予防接種歴
c　過去の健診の結果
d　前医の内服薬の種類
e　家族内発症の有無

19　50歳の女性。市の癌検診で右乳腺の腫瘤を指摘され受診した。

初診時の触診で、右乳房C領域・NTD（nipple tumor distance）3.0cmに径1.5 × 1.0cmの腫瘤を認めた。触診は、指先を使い乳頭を中心に同心状に行った。

この触診方法はどれか。

a　木琴法
b　ハープ法
c　ピアノ法
d　オルガン法
e　ハーモニカ法

20　2歳の女児。昨日より鼻汁、咳嗽出現。活気良好なため、自宅で様子を見ていたが、本日夜間になり、咳嗽が増悪し苦しそうになったため、母親に連れられて救急外来を受診した。来院時、体温39.2℃、心拍数160回/分、呼吸数36回/分、SaO_2 98％で、犬吠様咳嗽、軽度の陥没呼吸を認めた。流涎なし。胸部聴診で吸気性喘鳴を聴取した。

この児に対する対応として最も適切なのはどれか。

a　採血をする。
b　気管挿管を行う。
c　咽頭の診察を行う。
d　エピネフリンの吸入を行う。
e　輸液路を確保し、抗菌薬の投与を行う。

21　50歳の女性。既往歴なし。1週前より複視と右眼瞼下垂を自覚していたが放置。入浴中に突然の激しい頭痛を認め救急外来を受診した。意識は清明、上下肢の麻痺や感覚障害は認められなかったが右瞳孔は散大していた。脈拍112/分、整。血圧180/100 mmHg。頭痛は持続しており嘔吐も頻回に認められた。

この患者にはじめに行う検査として適切なのはどれか。

a　脳血管造影検査
b　頸動脈エコー
c　頭部単純MRI
d　頭部単純CT
e　腰椎穿刺

22　64歳の女性。昨日、鎖骨下穿刺によって中心静脈路を確保した。直後の胸部エックス線写真で異常を認めなかった。今朝から、咳と胸部の違和感を訴えている。血圧110/64 mmHg。経皮的動脈血酸素飽和度98％。胸部の聴診で呼吸音の左右差を認める。

まず行う検査はどれか。

a　心エコー検査
b　胸腔試験穿刺
c　血管内視鏡検査
d　鎖骨下静脈造影
e　胸部エックス線撮影

23　62歳の男性。前立腺がんに対しホルモン療法を行っていたが、最近腰痛が出現したため腰部エックス線検査、骨シンチグラフィーを施行したところ腰椎骨転移があることがわかった。骨転移に対して放射線治療が予定されたが、鎮痛薬としてまずこの患者に処方すべきものはどれか。

a　非ステロイド性抗炎症薬
b　副腎皮質ステロイド薬
c　抗けいれん薬
d　オピオイド
e　抗不安薬

24　50歳の男性。3か月前から残業が増え、睡眠時間が1日3～4時間しか取れなくなった。1か月前から食欲が低下し、3 kgの体重減少が認められた。朝の倦怠感が強く起きられなくなり、遅刻が増えた。出勤すると動悸や息苦しさを感じるようになった。気分の落ち込みを感じるようになり、「この世から消えてしまいたい」と同僚に漏らすようになった。

対処として**誤っている**のはどれか。

a　睡眠時間を増やす。

b　精神科を受診させる。

c　元気を出すよう激励する。

d　家族や同僚が本人の悩みを聞く。

e　残業を減らすことを職場の上司と相談する。

25　71歳の男性。右拇趾先端部の膿瘍を主訴に来院した。切開排膿するために局所浸潤麻酔を行うことにした。

正しいのはどれか。

a　膿瘍内にも麻酔薬を注入する。

b　足関節部まで麻酔範囲に含める。

c　血管収縮薬添加局所麻酔薬を使用する。

d　前投薬として副交感神経遮断薬を投与する。

e　血液の逆流が見られたら麻酔薬の注入を中止する。

26　72歳の男性。1年前より尿勢の低下を自覚していた。昨晩から排尿を認めず、下腹部が膨満し来院された。

対応として、**誤っている**のはどれか。

a　導　尿

b　直腸診

c　超音波検査

d　腹部造影ＣＴ

e　経皮的腎瘻造設

27　65歳の男性。肺炎にて入院中、研修医が抗菌薬を静脈投与する際、誤って隣のベッドの患者の抗菌薬を投与しそうになった。ラベルの名前を確認して誤りに気がつき、誤投与を未然に防ぐことができた。

その後の対応として適切なのはどれか。

a　研修医を厳重注意する。

b　家族を呼んで謝罪する。

c　倫理委員会で審議する。

d　医療費の一部を免除する。

e　インシデントとして報告する。

次の文を読み、28〜29 の問いに答えよ。

26 歳の男性。兄が 18 歳時に突然死した。

昨年から労作時の息切れを感ずるようになった。1 週間前の暑い日に、眼前暗黒感から失神した。来院時、脈拍 78 / 分、整。血圧 128/72 mmHg。心聴診上、頸部に放散しない収縮期雑音を聴取した。心電図と心エコー図所見（傍胸骨長軸Mモード像）を示す。

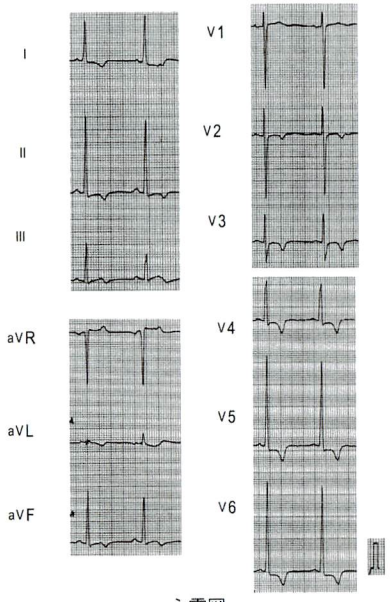

心電図

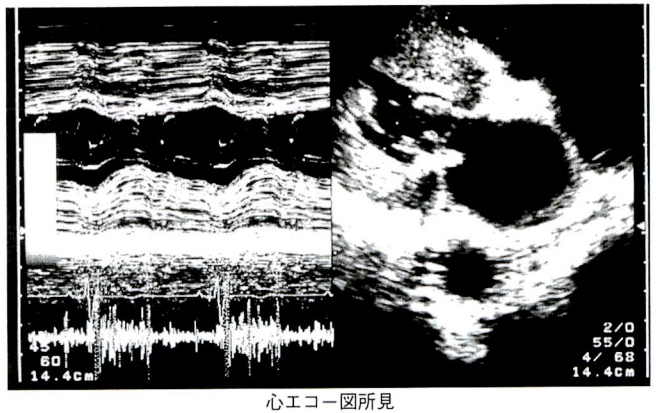

心エコー図所見

28　収縮期雑音が減弱するのはどれか。

a　脱　水

b　運　動

c　蹲　踞

d　強心薬投与

e　バルサルバ手技

29　この症例で**認められない**のはどれか。

a　心エコー図ドプラ法での左室—大動脈圧較差 68 mmHg。

b　トレッドミル運動負荷試験での運動中収縮期血圧の低下。

c　心エコー図での大動脈弁早期半閉鎖。

d　期外収縮直後の心拍での大動脈収縮期圧の上昇。

e　頸動脈波形の急峻な立ち上がりと二峰性ピーク。

次の文を読み、30〜31 の問いに答えよ。

19 歳の男性。バイク走行中に乗用車と衝突して受傷した。

現症：呼吸困難を訴えていた。気道は保たれていた。非再呼吸式リザーバーバッグ付きフェイスマスクにて 10 L/分の酸素投与でSpO_2 88 %。頸部では、頸静脈の怒張、気管の右方偏位が認められた。胸部では、左胸郭運動の低下、左呼吸音の減弱、左胸部の皮下気腫および鼓音が認められた。四肢末梢は冷感・湿潤が著明で、脈拍は 120/分、血圧 70/35 mmHgであった。

30　診断はどれか。

a　心タンポナーデ

b　フレイルチェスト

c　緊張性気胸

d　開放性気胸

e　大量血胸

31　蘇生処置として正しいのはどれか。

a　大量輸液

b　心嚢穿刺

c　昇圧薬投与

d　人工呼吸器装着

e　胸腔ドレーン挿入