1　検査結果が悪い場合（Bad News）の伝え方として**不適切**なのはどれか。

a　全て正直に伝える。

b　十分な時間をとる。

c　家族の同席をうながす。

d　何回かに分けて伝える。

e　今後の治療を念頭に置いて伝える。

2　体表から触知**できない**リンパ節はどれか。

a　顎　下

b　鎖骨上窩

c　縦　隔

d　腋　窩

e　鼡　径

3　以下のうち、成人健常男性でCT値が**２番目に低い**のはどれか。

a　骨

b　肺

c　肝　臓

d　血　液

e　脂　肪

4　成人の正常バイタルサインで**ない**のはどれか。

a　脈　拍：70回/分

b　呼吸回数：6回/分

c　血　圧：138/80 mmHg（右上肢で測定）

d　直腸温：36.8℃

e　GCS：E4V5M6

5　クリニカルパスについて、**誤っている**のはどれか。

a　疾患によってクリニカルパスは異なる。

b　必要な治療、検査を時間軸（日付）で表してある。

c　どの病院でも同じスケジュールが組まれる。

d　患者、医療スタッフ双方に有益である。

e　医療の標準化と患者ケアの質的向上の効果的手段である。

6　意識障害を認めるのはどれか。

a　認知症

b　離人症

c　夜間せん妄

d　統合失調症

e　Korsakoff症候群

7　病気や障害をもつ人に対する「負の烙印」に関わる言葉**でない**のはどれか。

a　差　別

b　スティグマ

c　チャレンジド

d　偏　見

e　ラベリング

8　病院内の委員会について正しいのはどれか。

a　安全衛生委員会は医療事故の原因分析をする。

b　環境保全委員会は労働災害の防止を目的とする。

c　医療安全委員会は医療事故予防の研修会を開催する。

d　倫理審査委員会は研究論文の学会誌への掲載を審議する。

e　院内感染対策委員会は肝炎の臨床治験の審査を担当する。

9　深夜の路上で暴れ、大怪我をして搬送された救急患者が、白い粉を所持していた。拒否がなかったので薬物検査をしたところ、覚醒剤反応が出た。

守秘義務と警察への通報との関係で、正しいのはどれか。

a　すぐに通報しても守秘義務違反にならない。

b　本人の同意を得れば守秘義務違反にならない。

c　家族の代諾を得れば守秘義務違反にならない。

d　院長の許可を得れば守秘義務違反にならない。

e　判断能力がないという診断書を書けば守秘義務違反にならない。

10　出血性ショックの**症候でない**のはどれか。

a　頻　脈

b　意識混濁

c　皮膚湿潤

d　四肢冷汗

e　呼吸音減弱

11 原発開放隅角緑内障で病初期からみられるのはどれか。

a 嘔　気

b 眼　痛

c 羞　明

d 視力低下

e 視野異常

12 健康人の脈拍、拍動について正しいのはどれか。

a 発熱時には脈拍数は減少する。

b 坐位で内頸静脈の拍動がみられる。

c 心尖拍動は前腋窩線上に触知する。

d Ⅱ音は呼気時に分裂して聴取される。

e 収縮期血圧は上肢よりも下肢が高い。

13 動脈血ガス分析を正しい検査方法で行なった時と比べてPaO_2が高値を示すのはどれか。

a 息止めをして採血

b 検体に気泡が混入

c 検体を長時間放置

d 検体を高い温度で保存

e 発熱時に体温補正を行なわずに測定

14 最近10年間のわが国の統計で増加傾向にあるのはどれか。

a 男性の喫煙率

b 20代女性のBMI

c 1日の塩分摂取量

d 1日の摂取総エネルギー量

e アルコール依存症の患者数

15 多尿をきたす電解質異常はどれか。

a 低リン血症

b 高カリウム血症

c 低クロール血症

d 高カルシウム血症

e 低ナトリウム血症

16 脱水の診断に有用な所見はどれか。

a 徐　脈

b 呼吸数の減少

c 心雑音の出現

d 肺肝境界の上昇

e 皮膚緊張度の低下

17 中心静脈路について正しいのはどれか。

a 静脈血栓症の危険性はない。

b 大伏在静脈の穿刺で確保する。

c カテーテル留置は必要ではない。

d 抗癌薬の投与経路として適切ではない。

e 長期の使用は発熱の原因となる。

18 疾患と1次予防の組合せで正しいのはどれか。

a 先天性甲状腺機能低下症 ―――― 新生児マススクリーニング

b 肺がん ―――― 禁　煙

c 糖尿病 ―――― 栄養指導

d 子宮頸がん ―――― 子宮がん検診

e 慢性腎不全 ―――― 人工透析

19 正しいのはどれか。

a 弛張熱とは日差の大きい高熱で一日の最低体温が平熱まで下がる熱型のことである。

b 回帰熱とは有熱期と無熱期を3～10週の間隔でくりかえす熱型のことである。

c 間欠熱とは日差は1℃以上であるが平熱まで下がらない熱型のことである。

d 不明熱とは死亡時に原因の特定されていなかった発熱のことである。

e 稽留熱とは日差が1℃以内の持続する高熱のことである。

20　写真の手技について正しいのはどれか。

a　動脈血採血である。

b　医師のみが行うことができる。

c　中心静脈栄養剤が投与可能である。

d　尺骨神経損傷に注意が必要である。

e　皮下に血液が漏れたら速やかに抜針する。

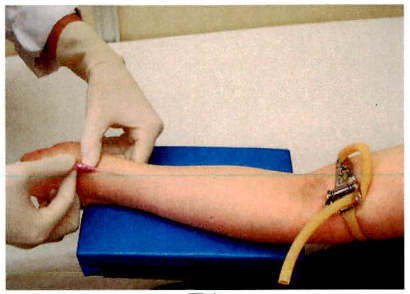

写真

21　組合せで**誤っている**のはどれか。

a　声質変化――――――――――――急性喉頭蓋炎

b　失調性歩行――――――――――――小脳梗塞

c　仮面様顔貌――――――――――――Parkinson病

d　Battle徴候――――――――――――骨盤骨折

e　Kussmaul呼吸――――――――――――糖尿病性ケトアシドーシス

22　MRIより、CTが有用な疾患はどれか。

a　髄膜炎

b　脳腫瘍

c　多発性硬化症

d　脳梗塞急性期

e　頭部外傷急性期

23　46歳の女性。2年前に子宮筋腫のため開腹手術を受けた。昨夜から腹痛と嘔吐が持続するため来院した。腹部エックス線写真を示す。

行うべきことはどれか。

a　上部消化管バリウム造影

b　消化管ロングチューブ挿入

c　H2受容体拮抗薬静脈内投与

d　プロトンポンプ阻害薬内服投与

e　非ステロイド性消炎鎮痛薬内服投与

腹部エックス線写真

24　68歳の男性。2か月前に左被殻出血を発症し、右片麻痺と構音障害が残存した。救急病院で初期治療をうけ、1か月後にリハビリテーション病院に転院した。2か月間のリハビリテーションによって、平地での自力及び手すりを用いた階段昇降は可能になった。言語障害は軽度残存しているが、日常会話には支障はない程度である。家族構成は専業主婦の65歳の妻と会社員の35歳の長男との3人暮らしだが、長男は仕事のため日中の介護は困難である。自宅は集合住宅の2階で、エレベーターは無いが階段に手すりは設置されている。

患者家族に勧める退院準備として適切なのはどれか。

a　バリアフリーの高齢者住宅への転居。

b　療養病床を要する病院への転院。

c　自宅介護のために長男に退職を提案。

d　介護保険の申請。

e　車椅子の購入。

25　62歳の男性。2年前に直腸癌に対して低位前方切除術を受けた。1年前に再発し、抗癌薬治療であった。1か月前から全身倦怠感と持続的な腹痛を訴えている。本人および家族から「何か良い治療法はないか。」と相談を受けた。

対応として最も適切なのはどれか。

a　抗癌薬治療を中止する。
b　身体的苦痛の除去を行う。
c　ホスピスへの入院を勧める。
d　患者の延命医療を最優先させる。
e　精神科医にコンサルテーションする。

26　生後15日の新生児。母乳栄養。生後4日から眼球結膜が黄染し、次第に増強してきた。発熱はなく、活気、哺乳は良好。便は黄色か緑色。右乳線上肋骨弓下に肝を2 cm触知する。赤血球480万 Hb 16.9 g/dl、白血球9,800。総ビリルビン17.8 mg/dl、直接型ビリルビン0.2 mg/dl、AST 30単位、ALT 18単位。尿所見に異常なし。

正しいのはどれか。

a　光線療法の適応である。
b　交換輸血の適応である。
c　母乳を中止するように指導する。
d　副腎皮質ステロイド薬を投与する。
e　生理的範囲の経過であり心配ないと伝える。

27　25歳の男性。日曜大工の最中、電気ノコギリで右下腿部内側に約30cmの挫滅創を受傷した。創からは持続的な出血を認め、深さは筋肉に達していた。

処置室での対応として**適切でない**のはどれか。

a　十分に洗浄したのち生食ガーゼで被覆した。
b　創面に土や木片が付着していたので洗浄した。
c　切断された神経が露出していたので結紮した。
d　拍動性に出血する血管が露出していたので結紮した。
e　エックス線検査を行って骨折や異物の有無を確認した。

28　42歳の男性。血痰と背部痛を主訴に来院した。胸部エックス線写真と造影CT写真を示す。病勢進行に伴い最も起こしやすい症状はどれか。

a　嗄　声
b　鷲　手
c　不整脈
d　横隔膜挙上
e　上大静脈症候群

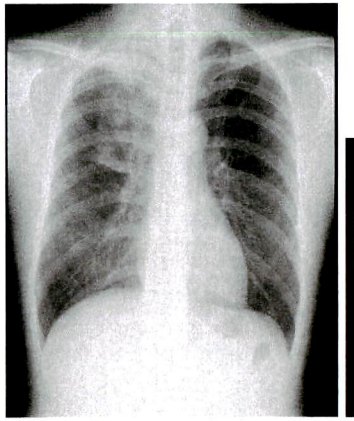
胸部エックス線写真

造影CT写真

29　腹腔穿刺部位として適切なのはどれか。

a　①
b　②
c　③
d　④
e　⑤

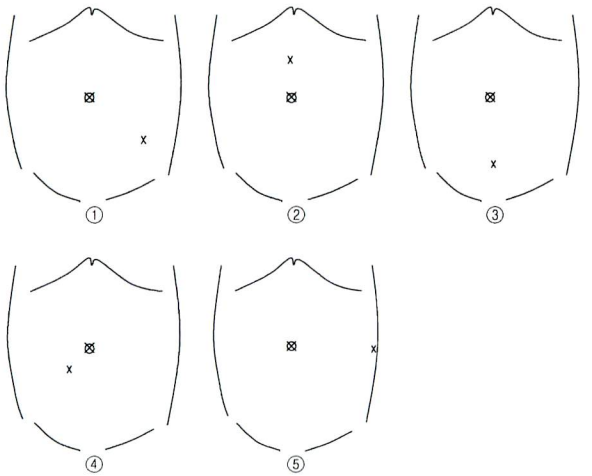

30　57歳の男性。会社員。数年前から不眠がちで、しばしば仕事中に眠気が強くなることを認めていた。ここ1か月この症状が悪化したため受診した。睡眠障害は入眠困難や中途覚醒があり、いびきがひどく、熟眠感がない。

診断に有用な検査はどれか。

a　ポリソムノグラフィー
b　ロールシャッハ検査
c　光トポグラフィー
d　頭部血管造影検査
e　頭部MRI検査

31　70歳の女性。脳梗塞後の寝たきりの状態で臀部に皮膚潰瘍を形成した。臀部の写真を示す。

この皮膚疾患の最も発生頻度の高い部位はどれか。

a　踵　部
b　仙骨部
c　大転子部
d　肩甲骨部
e　腸骨稜部

臀部の写真

32　24歳の女性。高校時代から1か月に1度くらいの頻度で週末になると頭痛で寝込んでいた。就職後より毎週末に起こるようになり受診した。頭痛は左の肩が張りだしたあと、左眼窩から側頭部に拍動性の強い痛みが生じ、体動で増悪し、数時間の安静か睡眠で回復していた。頭痛発作時は光や雑音が煩わしく、悪心を伴い嘔吐することもあった。また、社会人になり睡眠不足や仕事上のストレスが増え、飲酒や甘いもの(チョコレート等)の摂取が増え、そのような時にかぎって頭痛発作が出現しやすい。

本症例において、発症の誘因として**考えにくい**のはどれか。

a　飲　酒
b　雑　音
c　睡眠不足
d　チョコレート
e　仕事のストレス

次の文を読み、33～34の問いに答えよ。

16歳の女子。

現病歴：6日前よりの咽頭痛、38℃台の発熱が出現した。昨夕から倦怠感が強く、受診後入院となった。入院翌朝、突然左季肋部痛が出現し、緊急CT造影検査を施行した。

既往歴：特記すべきことはない。

入院時現症：眼瞼浮腫あり。眼瞼結膜に貧血なし。肝臓2横指、脾臓2横指触知した。

検査所見：血液所見：赤血球370万、Hb 12.0 g/dl、Ht 30％、白血球7,800（好中球46％、好酸球2％、単球4％、リンパ球34％、異型細胞14％）、血小板23.6万。血液生化学所見：AST 230 IU/l（基準40以下）、ALT 350 IU/l（正常値35以下）、LDH 530 IU/l（基準176～353）、Cr 0.7 mg/dl。免疫学所見：CRP 3.8 mg/dl（基準0.3以下）、EBウイルス：Anti VCA IgG 80 X、Anti VCA IgM 10 X、EBNA ＜ 10 X。

図は末梢血塗抹標本（メイギムザ染色）でみられた異型細胞および緊急造影CT検査画像である。

33　可能性の高い疾患はどれか。

a　骨髄線維症
b　伝染性単核球症
c　ホジキンリンパ腫
d　急性リンパ性白血病
e　成人T細胞性白血病

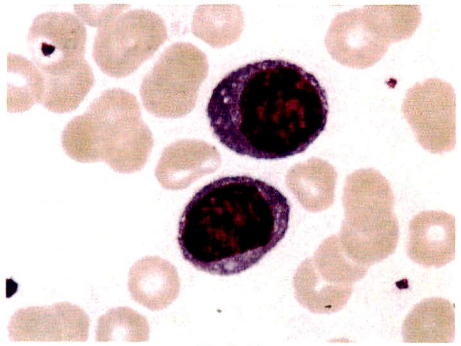

異型細胞

34　腹痛の原因として正しいのはどれか。

a　胃穿孔
b　脾臓破裂
c　肝左葉萎縮
d　左腎静脈塞栓
e　腸管膜静脈塞栓

緊急造影CT検査画像

次の文を読み、35～36 の問いに答えよ。

40 歳の女性。元々、毎日飲酒がやめられず、酔っ払って家事を放棄することがあった。昨日からぼーっとした状態だったが家族が放置していたところ、意識レベルが低下し、けいれん発作を生じたため、救急車で搬送され受診した。頭部MRIを図に示す。

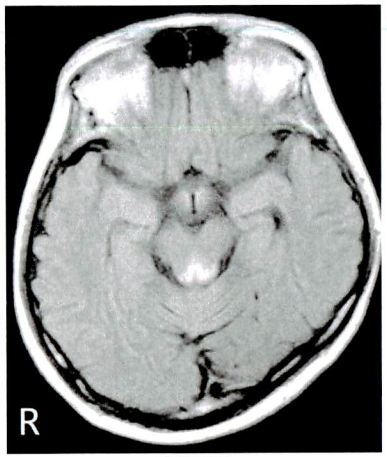

頭部MRI

35　本患者でみられる神経所見を選べ。

a　項部硬直
b　上肢の固縮
c　Lasegue徴候
d　眼球運動障害
e　ミオクローヌス

36　行うべき処置はどれか。

a　塩分制限
b　血糖値の補正
c　抗凝固薬の投与
d　L-dopa製剤の投与
e　ビタミンB1の大量投与

次の文を読み 37～38 の問いに答えよ。

55 歳の女性。主婦。意識障害のため救急搬送された。糖尿病と高血圧のため近医で通院加療を受けている。数日前より咳嗽と喀痰を認め 38 ℃の発熱があった。前日の夜には頭痛を訴えていたが市販の鎮痛解熱薬を服用し就寝した。当日朝に家族が起きてこないため部屋を見に行くと布団の上に倒れている患者を発見し、応答がないため救急搬送となった。

現症：意識JCS 100。体温 39.4 ℃。呼吸数 24/分。脈拍 58/分、整。血圧 150/80 mmHg。心雑音なし、呼吸音異常なし、腹部は軟で板状硬の所見はない。下肢浮腫なし。神経学的には瞳孔 左右 3 mm同大、対光反射は迅速、異常眼球運動はない。痛み刺激では顔面の顔しかめや四肢の動きに左右差はみられない。Arm drop test では両側とも顔面を避けてゆっくりと腹部に落ちる。深部腱反射は上下肢とも左右差なく亢進しているが、バビンスキー反射は両側とも認めない。頭部を保持し用手にて前屈すると抵抗を認めた。

37　この患者の頭部CT画像所見として適当なのはどれか。

a

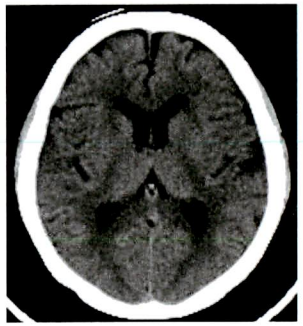

b

c

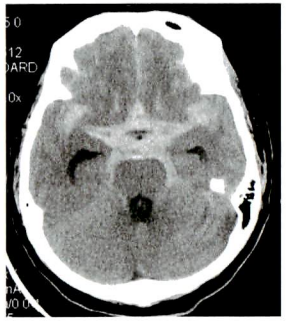

d

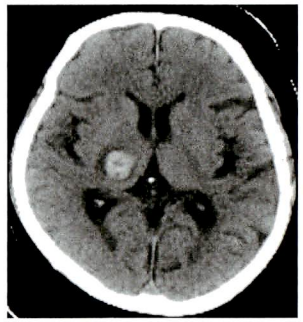

e

38　髄液を採取したところ写真の外観であった。
予想される髄液所見はどれか。

a　細胞数 3/mm^3、蛋白 20 mg/dl、糖 70 mg/dl

b　細胞数 200/mm^3、蛋白 20 mg/dl、糖 90 mg/dl

c　細胞数 5/mm^3、蛋白 600 mg/dl、糖 66 mg/dl

d　細胞数 1/mm^3、蛋白　22 mg/dl、糖 5 mg/dl

e　細胞数 590/mm^3、蛋白 450 mg/dl、糖 5 mg/dl

髄液の外観

次の文を読み、39～40 の問いに答えよ。

60 歳の男性。血液検査で異常を指摘され来院した。

来院時血液所見：白血球 4,500、赤血球 275 万、Hb 10.7 g/dl、Ht 34.5 %、血小板 11 万。

39　正しいのはどれか。

a　MCV 125.5 MCH 38.9 MCHC 31.0

b　MCV 125.5 MCH 29.4 MCHC 32.2

c　MCV 102.3 MCH 29.4 MCHC 31.0

d　MCV 79.7 MCH 31.0 MCHC 29.4

d　MCV 79.7 MCH 25.2 MCHC 29.4

40　行うべき検査はどれか。

a　血清ビタミンD

b　抗内因子抗体

c　寒冷凝集反応

d　coombs試験

e　フェリチン