1　原発性胆汁性肝硬変の治療薬はどれか。

a　コルヒチン

b　インターフェロン

c　核酸アナログ製薬

d　プロトンポンプ阻害薬

e　ウルソデオキシコール酸

2　正しいのはどれか。

a　ウェルシュ菌食中毒の治療には抗菌薬を投与する。

b　サルモネラ属菌食中毒の潜伏期間は２～６時間である。

c　我が国ではノロウイルス食中毒の患者数が増加している。

d　カンピロバクター食中毒の原因食品は生の牛肉類である。

e　エルシニア菌食中毒は溶血性尿毒症症候群を合併することがある。

3　網赤血球数が増加するのはどれか。

a　赤芽球癆

b　腎性貧血

c　再生不良性貧血

d　自己免疫性溶血性貧血

e　パルボウイルスB19感染

4　肺血栓塞栓症で正しいのはどれか。**２つ選べ。**

a　男性に多い。

b　肥満は危険因子である。

c　進行癌患者では少ない。

d　70歳以上の高齢者では少ない。

e　下肢深部静脈血栓が原因となる。

5　前立腺肥大症に対して用いられる治療薬はどれか。

a　αアドレナリン遮断薬

b　βアドレナリン遮断薬

c　カルシウム拮抗薬

d　スルホニル尿素薬

e　ループ利尿薬

6　ハチ毒アレルギーについて正しいのはどれか。

a　初めてのハチ刺傷でアナフィラキシーを起こすことはない。

b　刺傷歴を重ねるごとに軽症化する。

c　ハチ刺傷事故の対策として、エピネフリン自己注射液を携帯できる。

d　診断にはリンパ球刺激試験が有用である。

e　ハチに刺されたら、すぐに歩き回った方がよい。

7　SIADH（抗利尿ホルモン分泌異常症）で正しいのはどれか。

a　浮腫を認める。

b　尿量は減少する。

c　血清尿素窒素は高値である。

d　血清ナトリウム値は上昇する。

e　尿・血清浸透圧比は上昇する。

8　卵子の減数分裂について正しいのはどれか。

a　第一減数分裂は思春期に始まる。

b　第一減数分裂は短時間で完了する。

c　第一減数分裂停止はLHサージが解除する。

d　第二減数分裂前期に精子が侵入する。

e　第二減数分裂は約３日間を要する。

9　神経性食思不振症でみられるのはどれか。**３つ選べ。**

a　T3低値

b　心肥大

c　うぶ毛の増加

d　無月経

e　眼球突出

10　圧痛を伴いやすい腫瘍はどれか。**２つ選べ。**

a　脂肪腫

b　神経鞘腫

c　日光角化症

d　脂漏性角化症

e　グロムス腫瘍

11 ぶどう膜炎をきたすのはどれか。**2つ選べ。**

a 翼状片

b 側頭動脈炎

c 多発性硬化症

d トキソプラズマ症

e サルコイドーシス

12 羊水過多の原因はどれか。

a 鎖 肛

b 前置胎盤

c 糖尿病合併妊娠

d Potter症候群

e 子宮内胎児発育遅延

13 新生児期にプロスタグランジンの投与が**不要**なのはどれか。

a 肺動脈閉鎖症

b 左心低形成症候群

c 大動脈縮窄症

d 完全大血管転位症

e 動脈管開存症

14 腸管出血性大腸菌感染症に合併する溶血性尿毒症症候群で**見られない**のはどれか。

a 血小板減少

b 破砕赤血球像

c 高カリウム血症

d 網状赤血球数低下

e 血清ハプトグロビン低下

15 骨粗鬆症の危険因子はどれか。**2つ選べ。**

a 肥 満

b 糖尿病

c 月経不順

d 運動不足

e 脂質異常症

16 マクロライド系抗菌薬が第一選択となる肺炎起因菌はどれか。

a *Klebsiella pneumoniae*

b *Hemophilus influenzae*

c *Legionella pneumophila*

d *Staphylococcus aureus*

e *Streptococus pneumonia*

17 FDPが高値となるのはどれか。**2つ選べ。**

a 大動脈瘤

b 後天性血友病

c 血小板無力症

d Bernard-Soulier症候群

e Kasabach-Merritt症候群

18 頭痛、けいれんを発症し搬送された妊娠32週の27歳の女性の頭部FLAIR画像を示す。
考えられる診断を**2つ選べ。**

a 子 癇

b 片頭痛

c 脳出血

d SLE脳症

e アミロイドアンギオパシー

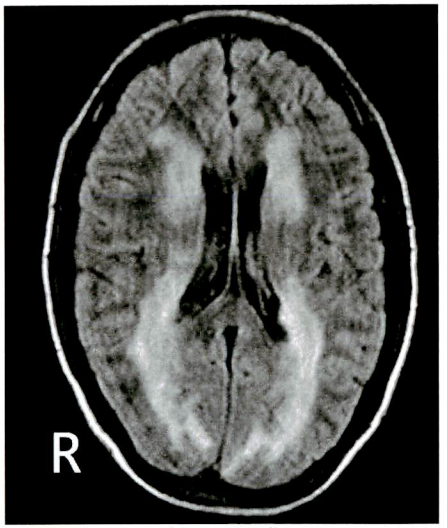

頭部FLAIR画像

19　起座呼吸を呈する急性心不全の初期治療として正しいのはどれか。

a　利尿薬の経口投与

b　β遮断薬の静脈内投与

c　ステロイドの静脈内投与

d　血管拡張薬の静脈内投与

e　ACE阻害薬の経口投与

20　冠攣縮性狭心症において冠攣縮を誘発する薬物はどれか。

a　ニコランジル

b　ベラパミル

c　アセチルコリン

d　アミノフィリン

e　イソプロテレノール

21　遺伝性球状赤血球症について正しいのはどれか。

a　血管内溶血を示す。

b　Ham試験が陽性となる。

c　摘脾にて、球状赤血球は消失する。

d　伴性遺伝が多い。

e　日本の遺伝性溶血性貧血のなかで最も多い。

22　65歳の男性。喫煙歴は20歳から現在まで20本/日。頭痛、顔面と上肢の腫脹、眩暈、呼吸困難で受診した。最近の２か月で10 kgの体重減少も認める。頻呼吸と頻脈があり、経皮的酸素飽和度は室内気で91％である。診察では頸部の静脈怒張と浮腫性の腫脹を示し、左鎖骨上窩リンパ節腫大が著しい。このリンパ節からの生検で扁平上皮癌と診断された。胸部エックス線では右肺上部に最大径６cmの腫瘤影が認められた。

適切な処置はどれか。**２つ選べ。**

a　手　術

b　化学療法

c　免疫療法

d　放射線療法

e　血管内ステント

23　65歳の女性。飲酒歴はなく、肝疾患を指摘されたこともなかった。腹部超音波検査で肝左葉に腫瘤を認め来院した。腹部CT写真を示す。

診断はどれか。

a　肝細胞癌

b　肝血管腫

c　胆管細胞癌

d　肝過形成性結節

e　肝エキノコッカス

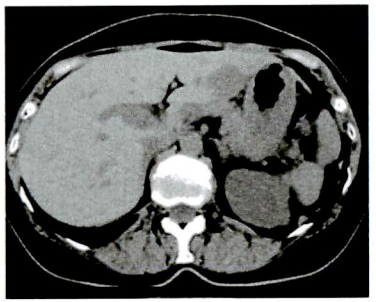

腹部CT写真　単純CT

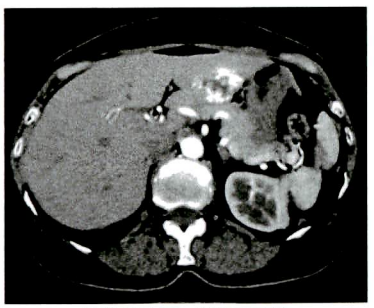

腹部CT写真　造影早期相

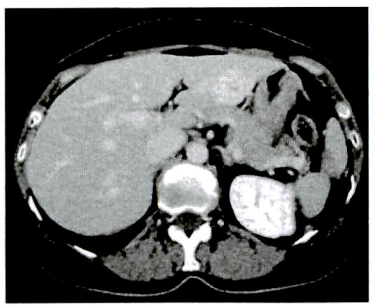

腹部CT写真　造影後期相

24 64歳の男性。検診の腹部超音波検査で膵頭部に多房性の嚢胞性病変を指摘された。十二指腸の内視鏡写真と内視鏡的逆行性膵管造影写真を示す。

診断はどれか。

a 膵管癌

b 慢性膵炎

c 膵内分泌腫瘍

d 粘液性嚢胞腫瘍

e 膵管内乳頭粘液性腫瘍

十二指腸の内視鏡写真

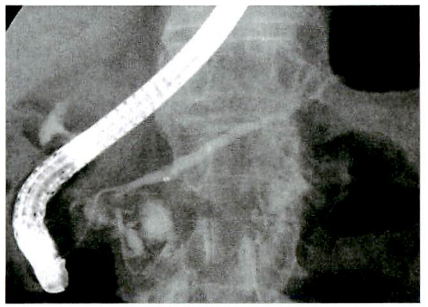

内視鏡的逆行性膵管造影写真

25 62歳の男性。腹部大動脈瘤の手術目的で入院となった。入院中、冷や汗を伴う胸痛を認め、狭心症と診断し、緊急心臓カテーテル検査を施行した。冠動脈造影写真を示す。

適切な治療法はどれか。

a 血栓溶解療法

b 血管拡張薬の投与

c 冠動脈バイパス術

d ベアメタルステントを用いた経皮的冠動脈形成術

e 薬剤溶出性ステントを用いた経皮的冠動脈形成術

冠動脈造影写真

26 71歳の男性。全身倦怠感を主訴に来院した。血液所見:赤血球 396万、Hb 8.7g/dl、血小板 7.5万、Ht 29%、網赤血球 2%、白血球 3,000（芽球0.0%）。骨髄は正形成で芽球は2.3%、赤芽球系に異形成が認められ、鉄染色で図に示した細胞が骨髄全有核細胞中の25%を占めていた。

正しいのはどれか。

a ビタミンB12投与が著効を示す。

b 貧血は無効造血によるものである。

c Hbの正常化を目標にMAP輸血を継続する。

d 自家末梢血幹細胞移植術の絶対的適応である。

e BCL2遺伝子の変異が確定診断の決め手となる。

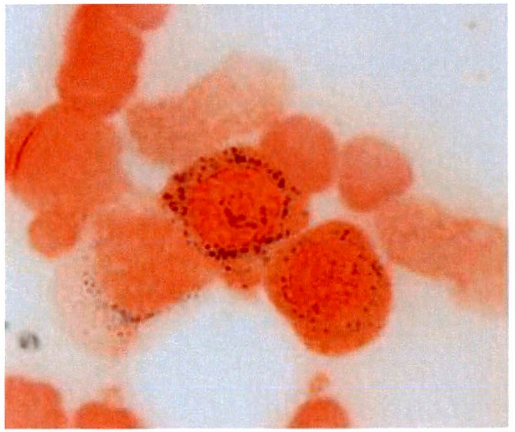

図

27 19歳の女性。5日前から咽頭痛が出現し、同時に38℃台の高熱が続くため来院した。咽頭痛のため食事摂取困難であった。頸部リンパ節の著名な増大を認める。口腔咽頭写真を示す。血液所見:白血球9,500（好中球27%、リンパ球65%）、異型リンパ球7%、血小板16万　血液生化学所見:AST 125 IU/l、ALT 187 IU/l、総ビリルビン 0.6 mg/dl、CRP 5.9 mg/dl。

治療として適切なものはどれか。

a 輸　液

b 切開排膿

c 中心静脈栄養

d ペニシリン投与

e 口蓋扁桃摘出術

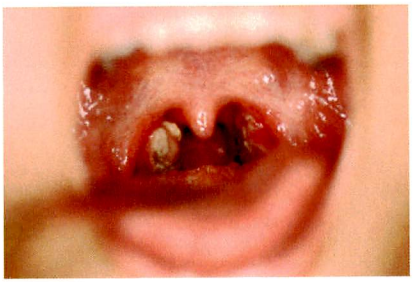

口腔咽頭写真

28 27歳の男性。尿道分泌物と尿道不快感を主訴に来院。3週間前に異性との性交渉があった。数日前より漿液性の分泌物、軽度の尿道不快感を認めた。尿所見:蛋白（−）、糖（−）、潜血（−）。沈渣:赤血球 0−1/1視野、白血球 10−30/1視野。

適切な治療薬はどれか。

a ガンシクロビル

b アンホテリシンB

c ペニシリン系抗菌薬

d マクロライド系抗菌薬

e アミノグリコシド系抗菌薬

29 60歳の男性。２週前から右眼の見えにくさに気付き来院した。視力は右眼0.1(0.3×-0.5D)、左眼0.4(1.2×-1.5D)であった。左眼の眼底には明らかな異常はみられない。右眼の眼底写真を示す。

最も考えられるのはどれか。

a　糖尿病網膜症

b　網膜静脈分枝閉塞症

c　網膜動脈分枝閉塞症

d　網膜中心静脈閉塞症

e　網膜中心動脈閉塞症

右眼の眼底写真

30 23歳の男性。幼少時期よりのアトピー性皮膚炎の患者。２日前より顔面に小水疱が出現し急速に体幹部に拡大した。前胸部の写真を示す。

治療として**誤っている**のはどれか。

a　安　静

b　補　液

c　光線治療

d　消炎鎮痛外用薬

e　抗ウイルス剤点滴

前胸部の写真

31 68歳の男性。易疲労性および複視を主訴に来院した。意識は清明。身長 165 cm、体重 73 kg。体温 36.7 ℃。呼吸数 13 回/分。脈拍 67 回/分、整。血圧 128/74 mmHg。全方向で複視を認めるが、瞳孔は左右同大で対光反射は正常である。頸部屈筋と四肢近位筋とに筋力低下を認め、握力は両側22kg。筋萎縮はなく、深部腱反射は正常。感覚障害と自律神経障害はない。尿所見：蛋白（－）、糖（－）。血液所見：赤血球 384万、Hb 11.7 g/dl、Ht 37 %、白血球 7,219。血清生化学所見：総蛋白 7.0 g/dl、アルブミン 4.5 g/dl、総ビリルビン 0.3 mg/dl、AST 25 IU/l、ALT 20 IU/l、LDH 199 IU/l（基準 119～229）、CRP 0.1 mg/dl。胸部エックス線写真正面像と造影CTを示す。

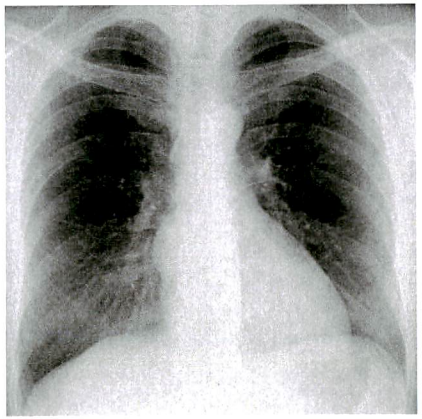

胸部エックス線写真正面像

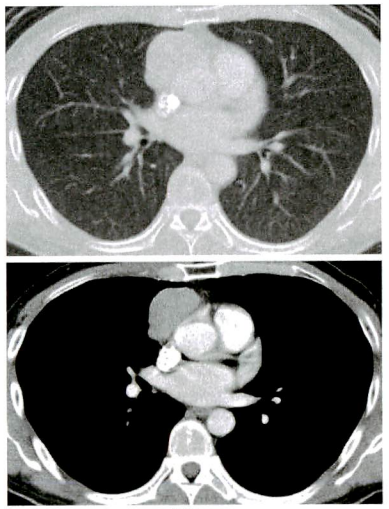

造影CT

この患者の診断に有用なのはどれか。

a　針筋電図

b　ポリグラフィ

c　誘発筋電図

d　神経伝導速度

e　脳幹誘発電位

32　25歳の男性。バイクを運転中に転倒し救急搬送された。ヘルメットに亀裂を認めた。意識は清明。左外耳から出血を認めた。頭部単純CTを示す。

予想される症状はどれか。**2つ選べ。**

a　難　聴

b　複　視

c　視力障害

d　嗅覚脱失

e　顔面神経麻痺

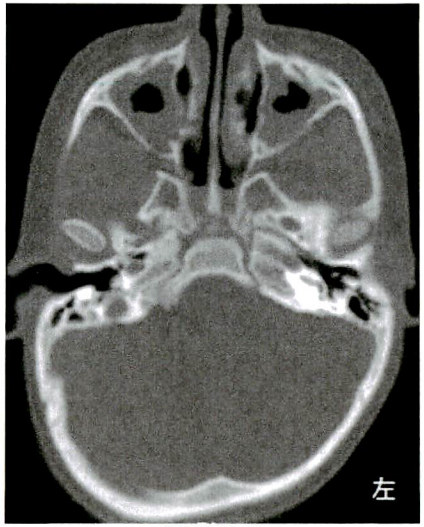

頭部単純CT

33　49歳の男性。疲労感と意欲低下を主訴に妻に伴われて来院した。3か月前に転勤があり、通勤時間が約2倍かかるようになった。仕事内容も変わり、慣れないため遅くまで残業しノルマをこなす状態が続いている。徐々に倦怠感、食欲低下、不眠を自覚するようになった。最近は、朝目覚めると憂うつで会社に出掛けることを非常に苦痛に感じるようになった。仕事に対し自信を失い、能力のない自分は辞めなくてはならないと思うようになった。笑うこともなくなり、休みの日は午後まで布団から出ることが出来ない。

この疾患で特徴的に認められる症状を**2つ選べ。**

a　幻聴や幻視

b　早朝覚醒

c　朝の方が夕方より気分が悪い

d　被害妄想

e　強迫観念

34　55歳の男性。腹痛を主訴に来院した。大酒家であるが、最近体調が悪く飲酒量が減少していたという。身長 165 cm、体重50 kg。呼吸数 28/分。脈拍 120/分、整。血圧 110/50 mmHg。意識は清明で神経学的異常所見は認めず。腹部は上腹部の強い疼痛を訴えるが腹膜刺激症状はない。心電図異常なし。血液所見：赤血球 450 万、Hb 13.0 g/dl、白血球 9,000、血小板 15 万。血液生化学所見：総蛋白 6.8 g/dl、総ビリルビン 1.0 mg/dl、AST 100 IU/l、ALT 60 IU/l、アミラーゼ 120 IU/l（基準 37～160）、血糖 100 mg/dl、浸透圧 280 mOsm/kg。血中ケトン体陽性。動脈血ガス分析：(room air)：pH 7.060、PaO_2 90 Torr、$PaCO_2$ 23 Torr、HCO_3^- 6.0 mmol/l、BE −23.0。胸腹部エックス線、胸腹部造影CTに異常所見は認められなかった。

この後行うべき治療または検査で**誤っている**のはどれか。

a　開腹手術

b　脱水の補正

c　ブドウ糖の補充

d　ビタミンの補充

e　静脈血のケトン体定量

35　7歳の女児。就学時から学校で全く話さないため病院を受診した。自宅で家族とは会話する。幼児健診で異常を指摘されたことはなく、幼稚園では友人がいた。頭部画像検査、脳波検査で異常所見なし。

考えられる診断はどれか。

a　表出性言語障害

b　Asperger症候群

c　選択かん黙

d　多重人格障害

e　統合失調症

36　24歳の男性。14歳の頃から昼間の強い眠気に悩んでいた。16歳の頃からは眠気に耐えられず日中に地面や歩道の上で眠ってしまうこともあった。数分間眠るとスッキリと目覚めたが、またすぐに眠たくなった。寝入りばなに非常に鮮明な夢を見ることや、目覚めても数分間にわたり体が動かず困ることがあった。18歳時に漫才のテレビ番組を見ていて体中から力が抜けて倒れたことがあった。夜間は毎日9時間以上眠り、いびきはほとんどかかない。

考えられる疾患はどれか。

a　重症筋無力症

b　ナルコレプシー

c　側頭葉てんかん

d　周期性四肢麻痺

e　汎自律神経失調症

37　７歳の男児。跛行を主訴に来院した。半年前から運動時や階段昇降の際に右股関節痛があり、２か月前から歩行時に跛行があることに母親が気付いた。既往歴に特記すべきことはない。

明らかな低身長は認めない。右股関節には軽度の可動域制限があるが、発赤や熱感はない。近医で単純エックス線をとり骨端核の不整と扁平化、関節裂隙の拡大を指摘された。

治療で正しいのはどれか。

a　牽引療法
b　切開排膿
c　ピンニング
d　関節内注射
e　股関節外転免荷装具

38　12歳の女児。脊柱変形を主訴に来院した。認められる所見はどれか。**２つ選べ。**

a　胸骨隆起
b　頭部の変形
c　顔面の非対称
d　肩甲骨の位置の非対称
e　ウエスト・ラインの位置の非対称

39　76歳の男性。２年前より高血圧、糖尿病と前立腺癌で内服治療中。高尿酸血症に対してアロプリノールを内服開始したところ、３週後に39℃台の発熱と全身倦怠感を認め、ほぼ全身に浸潤の少ない紅斑がびまん性に出現した。その数日後には写真に示すような状態となった。口腔内に出血性のびらん、眼球結膜の充血と眼脂を認める。

この疾患への対処として**不適切**なのはどれか。

a　眼科医に診察を依頼する。
b　現在内服中の薬はすべて中止する。
c　広汎熱傷に準じた外用処置を行う。
d　２次感染を考えて抗真菌薬を投与する。
e　副腎皮質ステロイド薬の全身投与を行う。

写真

40　26歳の男性。咽頭痛を主訴に来院した。１週間前から発熱、咽頭痛があり、２日前よりお茶は飲めるが食事が徐々に摂れなくなった、呼吸困難はない。体温38.6℃。脈拍98/分、整。血圧124/78mmHg。血液検査は白血球12,000、CRP 8.9 mg/dlだった。咽頭所見を示す。

この疾患で先ず行うべき治療はどれか。

a　気管切開術
b　切開排膿
c　抗腫瘍薬投与
d　経過観察
e　飲水制限

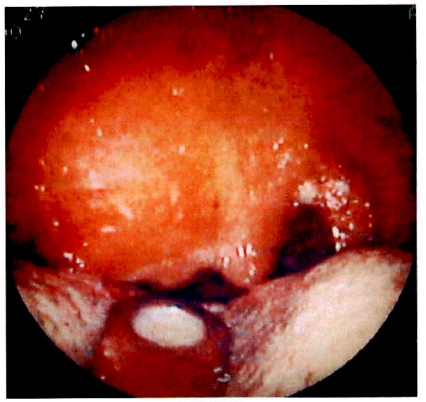

咽頭所見

41 生後５か月の乳児。出生直後は点状の赤色斑であったものが約１か月で写真の状態になり現在に至っている。

正しいのはどれか。

a 直ちに切除する。

b 経過観察でよい。

c 今後再び増大する。

d 悪性化の危険が高い。

e 頭蓋内病変が存在する。

写真

42 49歳の女性。動悸、頭痛とのぼせを主訴に受診。身長160cm、体重68kg。子宮は小鶏卵大、両側付属器は触知しない。

正しいのはどれか。

a ホルモン補充療法を開始すれば軽快する。

b 血圧を測定する。

c ゴナドトロピンの上昇により卵巣機能が抑制されている。

d 甲状腺疾患の可能性はない。

e 更年期障害である。

43 ３歳の男児。１週間まえより発熱と顔色不良を認め来院した。体幹部の皮膚に点状出血を認める。血液所見:Hb 7.9 g/dl、Ht 22 %、白血球数 59,000、血小板 1.5 万。プロトロンビン時間 11.4 秒（基準対照 11.3 秒）、APTT 33.4 秒（基準対照 32.2）。血清生化学所見：AST 35 単位、ALT 30 単位、LDH 2,600 単位（基準 176 ～ 353）、Fe 123 μg/dl、フェリチン 50 ng/ml（基準 20 ～ 120）。骨髄血塗抹May-Giemsa染色標本を示す。なお、ペルオキシダーゼ反応は陰性であった。

この疾患に対する初期治療はどれか。**２つ選べ。**

a 骨髄移植

b 血小板投与

c 抗菌薬投与

d 頭蓋放射線照射

e 抗腫瘍薬による化学療法

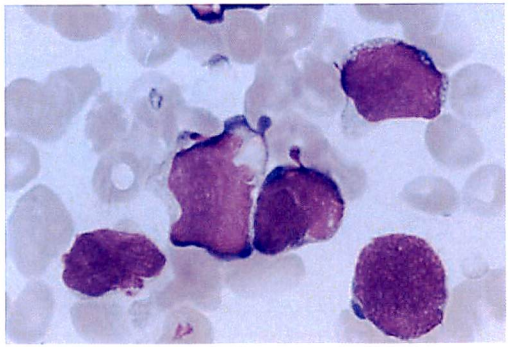

骨髄血塗抹May-Giemsa染色標本

44 38歳の男性。激しい腹痛が生じ、１時間後に救急車で来院した。発汗し、下腹部を中心とした圧痛と反跳痛をみとめる。

確定診断に最も有用な検査はどれか。

a 尿沈渣

b 腹部造影CT検査

c 腹部レントゲン

d 直腸診

e 頭部CT検査

45　8歳6か月の男児。母親の妊娠分娩歴、家族歴上は問題なく、発達も正常であった。学校でいじめられたことを契機に、突然大声を出したり、首を横に回旋する動作、咳払いや肩をすくめる動作の繰り返しが目立つようになった。意識消失は認められず、呼吸抑制もない。一定時間は随意的に抑制できる。脳波検査で突発波は認めない。

治療薬として正しいのはどれか。

a　抗パーキンソン薬
b　抗うつ薬
c　睡眠導入薬
d　抗精神病薬
e　抗不安薬

46　7歳0か月の女児。両側乳房のしこりと痛みを主訴に来院した。出生歴、家族歴および既往歴に特記すべきことはない。生来やや大柄である。身長123.8cm（+1S.D.）、体重26.0kg。乳房の腫大はTanner分類のII期に相当する。陰毛や性器出血は認めていない。

この患児にまず行うのはどれか。

a　成長曲線作成
b　乳房超音波検査
c　手根骨エックス線単純撮影
d　LHRH試験
e　頭部単純MRI

47　60歳の女性。持続する背部の疼痛があり、体重が1か月で5kg減少したため来院した。発熱なし。腹部は平坦。圧痛はなく腫瘤を触知しない。

血液所見：赤血球350万、Hb 12.0 g/dl、白血球 6,500、血小板 22.4万。血液生化学所見：総ビリルビン 0.8 mg/dl、AST 32 単位、ALT 28 単位、空腹時血糖 92 mg/dl、アミラーゼ 76 単位、CEA 1.2 ng/dl（基準5以下）、CA19-9 886 単位（基準37以下）。腹部造影CT検査、ERCP写真を示す。

適切な治療方法はどれか。

a　膵分節切除術
b　膵体尾部切除術
c　乳頭括約筋形成術
d　膵頭十二指腸切除術
e　十二指腸温存膵頭切除術

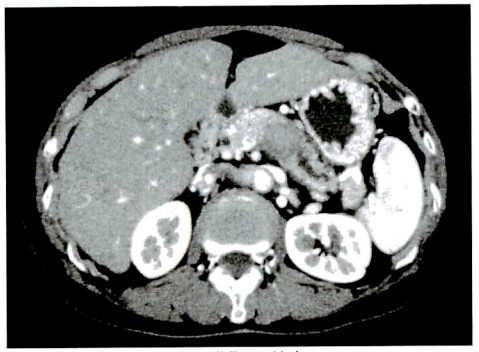

腹部造影CT検査

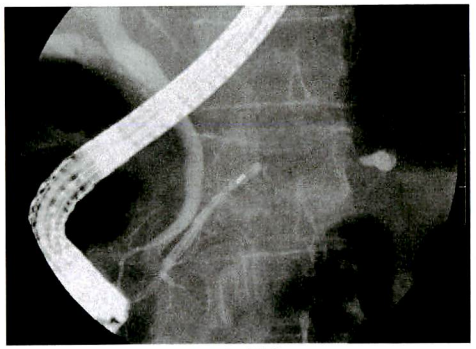

ERCP写真

48 20歳の女性。５日前から、38.3 ～39.1℃の発熱と咽頭痛と嚥下痛が出現し、増強したため来院した。咽頭は発赤し、扁桃は腫大し白苔の付着を認める。両頸部に示指頭大から母指頭大のリンパ節を数個、右肋骨弓下に肝を２cm、左肋骨弓下に脾を２cm触知する。血液所見：赤血球502万、Hb12.6 g /dl、Ht 43%、白血球14,000（桿状核好中球３%、分葉核好中球20%、単球３%、リンパ球57%、異型リンパ球17%）、血小板21万。血清生化学所見:総ビリルビン0.8mg/dl、AST144IU/l、ALT160IU/l、LDH480IU/l（基準176 ～353）。CRP2.8m g /dl。

正しいのはどれか。

a　アンピシリンが有効である。

b　異型リンパ球はB細胞である。

c　劇症型心筋炎の合併はまれである。

d　悪性リンパ腫への移行のリスクが高い。

e　EBウイルスによる垂直感染が原因である。

49 68歳の男性。左第２足趾の壊疽と疼痛を主訴に来院した。３年前から歩行時に左腓腹部の疼痛が出現するようになった。１か月前から左第2足趾に皮膚潰瘍が出現し、次第に範囲が広がってきた。左大腿動脈の拍動は微弱で、膝窩動脈、後脛骨動脈、足背動脈は拍動を触知しない。

既往歴：50歳から高血圧、糖尿病

生活歴：喫煙は40本/日を40年間。

検査所見：血液所見:赤血球 306万、Hb 9.7 g/dl、白血球 10,300、血小板 33.6万。血液生化学所見:血糖 284 mg/dl、総蛋白 7.5 g/dl、アルブミン 3.4 g/dl、尿素窒素 25 mg/dl、クレアチニン 1.0 mg/dl、総コレステロール 155 mg/dl、トリグリセリド 43 mg/dl、、総ビリルビン 0.2 mg/dl、CRP 4.4 mg/dl。

左足の写真と下肢の動脈造影写真を示す。

最も有効な治療法はどれか。

a　禁　煙

b　血栓溶解薬の投与

c　外科的血栓摘出術

d　外科的バイパス術

e　β受容体遮断薬の投与

左足の写真

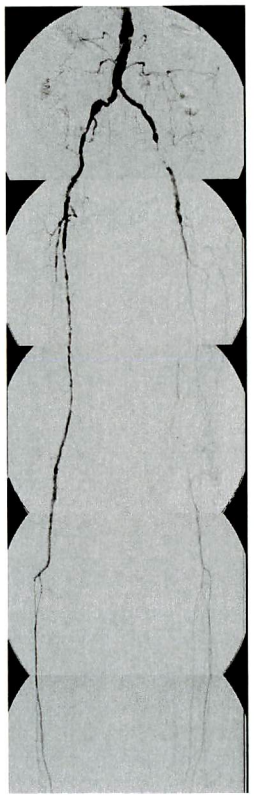

下肢の動脈造影写真

50 ３歳の女児。下肢の変形を主訴に来院した。母親の妊娠・出産歴に特記すべきことはない。低身長や骨変形の家族歴はない。生後３か月からアトピー性皮膚炎があり、生後10か月から、乳製品、卵、大豆および魚を摂取していない。２歳ころから下肢の変形と歩行の異常に親が気付いていた。身長84cm、体重14kg。下肢エックス線写真を示す。

血清で高値が予想されるのはどれか。**２つ選べ。**

a　P

b　ALP

c　CK（クレアチンキナーゼ）

d　25－(OH)D3

e　副甲状腺ホルモン

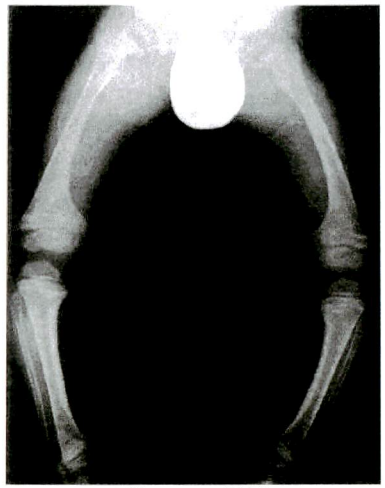

下肢エックス線写真

51 59歳の女性。発熱と多関節痛を主訴に来院した。３週前から38℃台の発熱が持続している。両下腿から足背にかけて紫斑が認められる。Hb 5.8 g/d*l*、白血球17,800（好酸球 0.5 %）、血小板46万。血液生化学所見：尿素窒素17 mg/d*l*、クレアチニン2.2 mg/d*l*。CRP 7.7 mg/d*l*。腹部CTにて左腎出血が認められたため、腎動脈造影検査を行った。腎動脈造影の写真を示す。

最も考えられるのはどれか。

a　紫斑病性腎炎

b　Wegener肉芽腫症

c　Goodpasture症候群

d　顕微鏡的多発血管炎

e　古典的結節性多発動脈炎

腎動脈造影の写真

52　24歳の女性。下肢のむくみを主訴に来院。生来健康。２週間前より両下肢のむくみを認めるようになり体重が８kg増加した。来院時、脈拍 78/分。血圧 126/80 mmHg。眼瞼浮腫あり。肺野清。心雑音なし。肝脾を触知せず。両下腿に浮腫あり。尿所見：蛋白3+、蛋白定量 4.2g/日、潜血+。血液生化学所見：総蛋白 4.8 g/dl、アルブミン 2.2 g/dl、総コレステロール 364 mg/dl、尿素窒素 36 mg/dl、クレアチニン 1.2 mg/dl。腎生検PAM染色標本を示す。

この疾患について正しいのはどれか。

a　90％が自然寛解する。

b　ステロイド反応性が良い。

c　持続性の低補体血症がみられる。

d　抗好中球細胞質抗体が陽性である。

e　アルブミン選択性が不良の蛋白尿が見られる。

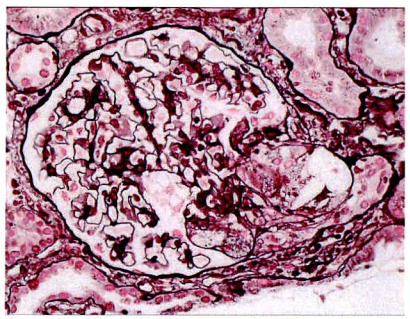

腎生検PAM染色標本

53　54歳の男性。約６か月前の就寝中に突然左第１中足趾関節の疼痛、腫脹、発赤を認めたが、市販の解熱鎮痛薬を内服したところ症状が改善した。その後、健康診断にて異常を指摘され来院した。

受診時：身長 175cm、体重 88kg。脈拍 60/分。血圧 128/68 mmHg。血液検査所見：尿素窒素 32 mg/dl、クレアチニン 2.05 mg/dl、尿酸 9.4 mg/dl。尿所見：比重 1.010、pH 5.0、蛋白±、糖 4+、潜血±。

投与すべきものはどれか。

a　抗菌薬

b　プロベネシド

c　アロプリノール

d　インドメタシン

e　副腎皮質ステロイド

54　30歳の男性。排便時の鮮血色の出血、肛門からの腫瘤の脱出を主訴に来院した。疼痛、発熱および下痢はない。肛門からの腫瘤の脱出は排便後用手的に整復できる。

診断で正しいのはどれか。

a　裂　肛

b　痔　瘻

c　内痔核

d　血栓性外痔核

e　肛門周囲膿瘍

55　25歳の１回経産婦。前回妊娠時は正常経腟分娩で2,800gの児を出産した。今回の妊娠経過は順調であった。妊娠40週２日に陣痛発来し入院し、６時間後に鉗子分娩で3,900ｇ、Apgarスコア、１分値９点・５分値10点の児を出産した。分娩後より出血が持続し、１時間後には1,200ｇの出血量となり現在も出血が持続している。

この妊婦で最も疑われるのはどれか。**２つ選べ。**

a　子宮破裂

b　弛緩出血

c　産道裂傷

d　全前置胎盤

e　常位胎盤早期剥離

56　２歳７か月の男児。１か月前に感冒に罹患し、同時に右の急性中耳炎を併発した。小児科にて投薬治療を受け症状は数日で軽快した。１週間程度前に母親が呼びかけに対する反応が悪くなっていることを感じたため来院した。

この患児から得られる所見として適当なものはどれか。

a　補充現象は両側で陽性になる。

b　テインパノグラムで両側B型を示す。

c　ABRにて右側に高度難聴が認められる。

d　鼓膜所見では右側に穿孔と耳漏が認められる。

e　標準純音聴力検査で両側に伝音難聴が認められる。

57 58歳の女性。1週間前からの目のかすみを主訴に来院した。1年前より全身倦怠感、1か月前より階段昇降時の息切れを自覚している。20年前に健康診断で糖尿病と診断され、15年前より経口血糖降下薬を内服していた。身長 155cm、体重 52kg。脈拍 88/分、整。血圧 166/98 mmHg。意識は清明。眼瞼瞼膜は蒼白であるが、眼球瞼膜に黄染は認めない。下腿に浮腫を認める。なお、父親が糖尿病である。尿所見：蛋白3+、糖1+、ケトン体（−）、潜血反応（−）。血液所見：赤血球 240万、Hb 8.0/dl、Ht 25%、白血球 7,200、血小板 18万。血清生化学所見：随時血糖値 165 mg/dl、HbA1c 7.2%（基準 4.3 ～5.8）、総蛋白 5.8 g/dl、アルブミン 2.5 g/dl、尿素窒素 66 mg/dl、クレアチニン 5.9 mg/dl、AST 32単位、ALT 24単位、ALP 420単位（基準 260以下）、アミラーゼ 220単位（基準 37 ～160）。

食事療法で正しいのはどれか。

	エネルギー（kcal/日）	塩分（g/日）	タンパク質（g/日）
a	1200	6	40
b	1200	6	60
c	1200	8	40
d	1400	6	40
e	1400	8	60
f	1800	6	40
g	1800	6	60
h	1800	8	60

58 48歳の男性。3か月前からの体重減少、夜間の発汗および咳嗽を主訴に来院。喫煙は40本/日を30年間。飲酒は日本酒5合/日を40年間。来院時、意識は清明。体温37.8 ℃。呼吸数24/分。脈拍104/分、整。血圧138/84 mmHg。SpO_2 96%（室内気）。聴診上、右上肺野にrhonchiを聴取する。胸部エックス線写真と胸部CTを示す。喀痰のグラム染色では多数の白血球を認めるが、細菌は認めない。

考えられる起因菌はどれか。

a　緑膿菌
b　結核菌
c　肺炎球菌
d　レジオネラ菌
e　黄色ブドウ球菌

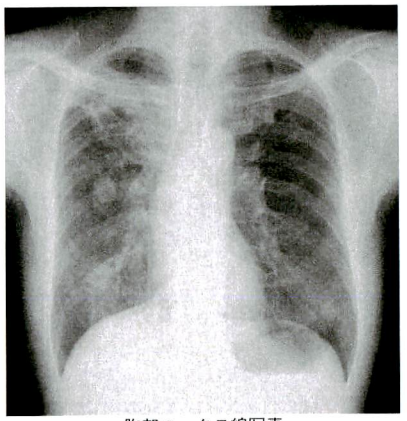
胸部エックス線写真

胸部CT

59　65歳の男性。頸部リンパ節を生検したところ、びまん性大細胞型Ｂ細胞リンパ腫と診断された。治療前の検査ではHb 13.0 g/dl、LDH 560 U/l（基準119～229 U/l）、可溶性IL-2 レセプター1,750 U/ml（基準145～519 U/ml）、リンパ腫細胞の骨髄浸潤を認めた。

この患者の予後を推定する因子はどれか。**３つ選べ。**

a　年　齢

b　Ｈｂ値

c　LDH値

d　骨髄浸潤

e　可溶性IL-2レセプター値

60　45歳の女性。会社の健康診断で高血圧を指摘され来院した。脈拍 78/分、整。血圧 176/98mmHg。心雑音はない。上腹部に血管雑音を聴取する。血液所見：赤血球 450万、Hb 13.4 g/dl、白血球 4,200。血液生化学所見：尿素窒素 16mg/dl、クレアチニン 1.0mg/dl、総コレステロール 200mg/dl、Na 142mEq/l、K 3.0mEq/l、CL 98mEq/l、アルドステロン 60ng/dl（基準5～10）、血漿レニン活性 16ng/ml/時間（基準 1.2～2.5）。胸部エックス線写真を以下に示す。

考えられるのはどれか。

a　Liddle症候群

b　Bartter症候群

c　大動脈炎症候群

d　甲状腺機能亢進症

e　原発性アルドステロン症

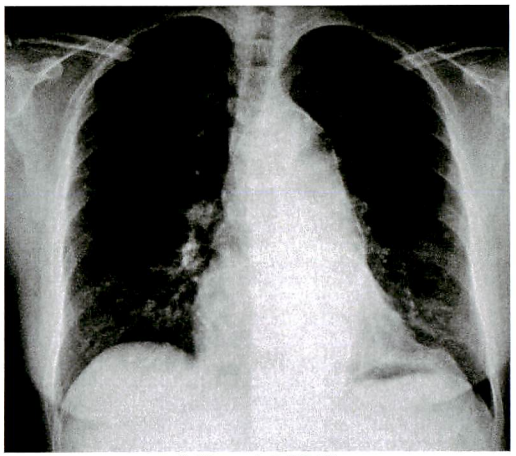

胸部エックス線写真

61　80歳の女性。うっ血性心不全で緊急入院となった。心不全急性期の治療後に行った心臓カテーテル検査で得られた左室、大動脈圧波形を示す。

本疾患で**認められない**所見はどれか。

a　遅　脈

b　Ⅱ音奇異性分裂

c　de Musset 徴候

d　駆出性収縮期雑音

e　大動脈弁の石灰化

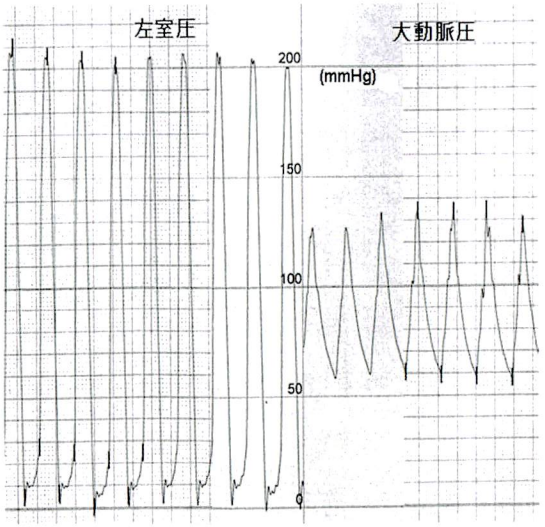

左室、大動脈圧波形

62　35歳の女性。労作時呼吸困難を主訴に来院した。喫煙歴はない。５年前に右自然気胸の既往がある。聴診上呼吸音は清、室内気吸入下での動脈血液ガス分析は、pH 7.40、$PaCO_2$ 40 Torr、PaO_2 58 Torrであった。胸部エックス線、高分解能CTを示す。

この疾患の合併症について正しいのはどれか。

a　脳膿瘍

b　多血症

c　乳び胸

d　慢性副鼻腔炎

e　ADH不適合分泌症候群（SIADH）

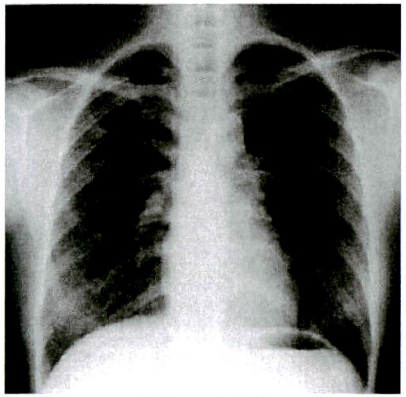

胸部エックス線

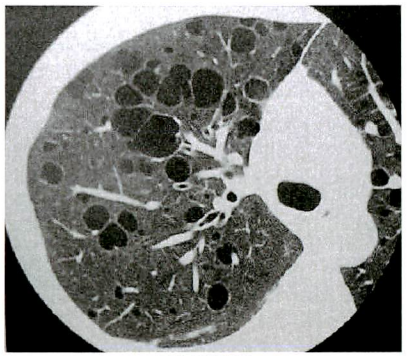

高分解能CT

63　52歳の男性。労作時呼吸困難を主訴に来院した。35歳の頃から咳嗽、粘膿性痰および喘鳴を自覚していた。１年前から坂道や階段を上る時に呼吸困難を自覚するようになった。小学生時から慢性副鼻腔炎があり、２回の手術歴がある。喫煙歴はない。身長168cm、体重54kg、体温36.7℃。脈拍 78/分、整。血圧 116/70 mmHg。軽度のばち指を認める。両側胸部に吸気時のcoarse crakles と呼気時のwheezesを聴取する。血液所見：赤沈 37mm/1時間、白血球数 9,600。血清生化学所見：IgG 1,860 mg/d*l*（基準960 ～1,960）、IgA 640 mg/d*l*（基準110 ～410）、IgM 240 mg/d*l*（基準65 ～350）。免疫学所見：CRP 4.3 mg/d*l*、寒冷凝集反応512倍（基準128以下）。喀痰から緑膿菌が検出された。胸部エックス線写真、胸部CTを示す。

治療として適切なのはどれか。

a　シクロスポリンの内服

b　エリスロマイシンの内服

c　ニューキノロン系抗菌薬の内服

d　副腎皮質ステロイド薬の内服

e　副腎皮質ステロイド薬の吸入

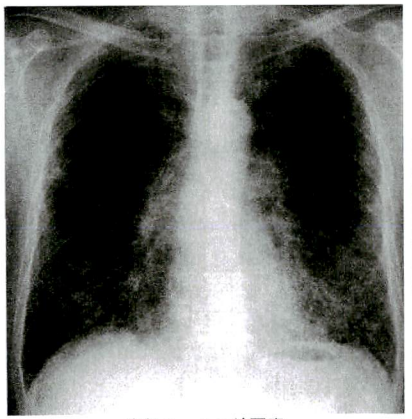

胸部エックス線写真

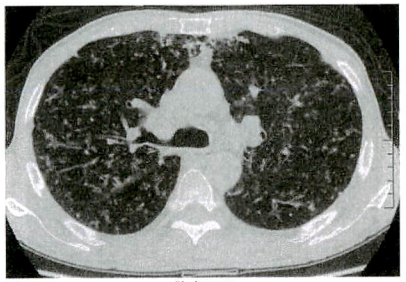

胸部CT

64 44歳の女性。右下肢の疼痛・腫脹と呼吸苦を主訴に来院した。40歳頃から口腔内に有痛性の潰瘍が繰り返し出現していた。また、小さな怪我や虫刺されが化膿する傾向があった。1か月前より右下肢の疼痛・腫脹が出現するようになった。2週前より階段昇降時に呼吸苦を感じるようになり来院した。

来院時、体温36.8℃。脈拍 110/分、整。血圧 120/52 mmHg。頸部と前胸部の毛のうに一致して膿疱を認めた。右下腿全体に腫脹と圧痛を認めた。また、同部位に表在静脈の怒張と圧痛を認めた。右足関節の腫脹と圧痛を認めた。

尿所見：蛋白（－）、糖（－）。血液所見：赤沈 35 mm/1時間、赤血球 458万、Hb 13.7 g/dl、Ht 40.6%、白血球 8,400（好中球68%、好酸球0%、単球6%、リンパ球26%）、血小板 15.5万。AST 19 単位（基準40以下）、ALT 16 単位（基準35以下）、尿素窒素 16.6 mg/dl、クレアチニン 0.57 mg/dl、CRP 2.66 mg/dl（基準0.3未満）。動脈血ガス分析：PaO_2 63 Torr、$PaCO_2$ 32 Torr。HCO_3^- 23.8 mEq/l。胸部造影CTと下肢静脈造影を示す。

この疾患でみられるのはどれか。**2つ選べ。**

a 鞍　鼻

b 円板状紅斑

c 陰部潰瘍

d 結節性紅斑

e Raynaud現象

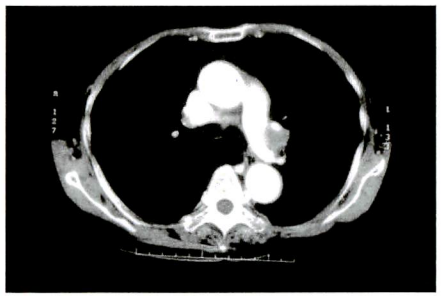

胸部造影CT

下肢静脈造影

65 68歳の男性。5年前から歩行時のふらつきと構音障害が出現し徐々に進行した。2年前から歩行困難、転倒傾向がみられるようになったため受診した。神経所見上、断綴性言語、不明瞭言語がみられ、眼球運動は上方視の軽度制限あり、明らかな麻痺はないが深部腱反射は四肢で亢進している。鼻指鼻試験・膝踵試験はともに両側拙劣で、両側で企図振戦と、変換運動障害を認める。転倒傾向あり、つぎ足歩行は不可能である。

頭部MRI T1強調矢状断とT2強調水平断画像を示す。

診断はどれか。

a 多系統萎縮症

b パーキンソン病

c 亜急性小脳変性症

d 進行性核上性麻痺

e 特発性正常圧水頭症

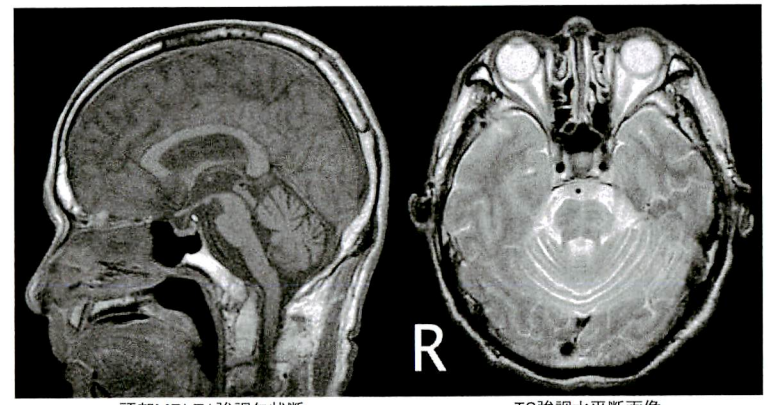

頭部MRI T1強調矢状断　　T2強調水平断画像

66 22歳の男性。バイクの自損事故による腹部外傷が疑われ救急搬送された。発語可能で意識は清明。心音、呼吸音とも異常を認めず。呼吸数18/分。脈拍90/分、整。血圧 120/80 mmHg。上腹部の皮下出血を認め、同部位に痛みを訴えた。腹部は平坦、軟である。

secondary survey後に行う検査はどれか。

a 腹部造影CT

b 腹腔動脈造影

c 上部消化管内視鏡検査

d 静脈性尿路造影

e 磁気共鳴胆管膵管造影

67　55歳の女性。腹痛と黒色便を主訴に来院した。２週間前から腹痛と黒色便が出現し、数日前から嘔吐も認めている。上腹部に有痛性の腫瘤を触知するが反跳痛や筋性防御は認めない。血液所見：赤血球 310万、Hb 7.9 g/dl、Ht 24%、白血球 8,200、血小板 57万。免疫学所見：CRP 0.4 mg/dl、CEA 0.2 ng/ml（基準 5.0以下）、CA19-9 2 U/ml（基準 37.0以下）。腹部CT写真と小腸造影写真を示す。

診断はどれか。

a　直腸癌による腸閉塞。

b　小腸腫瘍による腸重積。

c　Meckel憩室による消化管出血。

d　十二指腸潰瘍による消化管穿孔。

e　潰瘍性大腸炎による巨大結腸症。

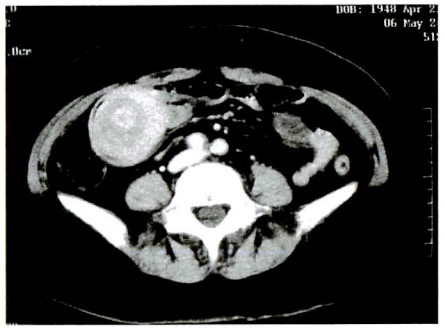

腹部CT写真

小腸造影写真