1　急変した入院患者に対する複数科のチーム医療で適切なのはどれか。

a　職種別に記録を作成する。

b　それぞれの役割に干渉しない。

c　安全確認は責任者が単独で行う。

d　指示票のない口頭指示は受けない。

e　速やかにチームリーダーを決める。

2　眼底鏡検査が診断に有用な疾患はどれか。

a　翼状片

b　後嚢下白内障

c　Horner症候群

d　Sjögren症候群

e　開放隅角緑内障

3　鼻出血について、血管塞栓術の適応となる出血部位はどれか。

a　①

b　②

c　③

d　④

e　⑤

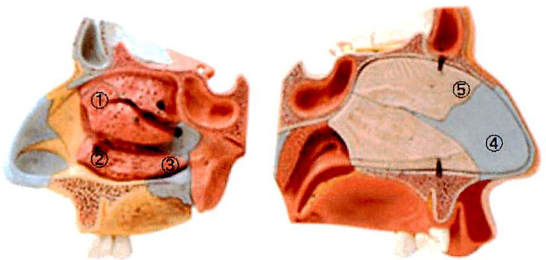

4　医療面接で、**誤っている**のはどれか。

a　短い時間でも、患者の目を見ながら話す。

b　つらい経験に対して、共感の一言を話す。

c　〝はい〟か〝いいえ〟が答えとなる質問を多用する。

d　多忙な場合、別の機会に話を聞く。

e　まれな現象でも、重要なことは話す。

5　次のうち、医師でなければ**交付できない**のはどれか。

a　死産証書

b　出生証明書

c　死亡診断書

d　死胎検案書

e　死体検案書

6　胃管について正しいのはどれか。

a　口から挿入する場合が多い。

b　経管栄養はベッドを水平にして行う。

c　挿入後に胃管の脱落を防ぐため固定する。

d　挿入には苦痛を伴うので全身麻酔下に行う。

e　胃内に挿入されていることを確認する必要はない。

7　両側障害で呼吸困難をきたすのはどれか。

a　副神経

b　舌下神経

c　舌咽神経

d　反回神経

e　顔面神経

8　検査前確率が20％の患者に陽性尤度比が8の検査を行い陽性だった。検査後確率はどれか（小数点以下切り捨て）。

a　32％

b　47％

c　66％

d　82％

e　計算できない

9　23歳の男性。朝から悪心、嘔吐、心窩部痛を認めた。夕方になり発熱し、右下腹部が痛くなったので来院した。

体温 37.6℃。脈拍 92回/分、整。呼吸、血圧に異常はない。白血球 12,400（好中球 86%）。

この患者の診察及び検査において**不適切なの**はどれか。

a　直腸診を行う。
b　腹部超音波検査を行う。
c　腹部エックス線撮影を行う。
d　背部叩打痛の有無を調べる。
e　右下腹部より触診を開始する。

10　写真の診察手技で明らかになるのはどれか。

a　Gottron sign
b　Homan's sign
c　Myerson's sign
d　Tinel's sign
e　Trendelenburg's sign

11　多尿をきたす疾患はどれか。

a　肝硬変
b　糖尿病
c　急性膵炎
d　高カリウム血症
e　甲状腺機能低下症

12　70歳の男性。胃癌、癌性腹膜炎および骨転移の診断で抗癌化学療法を受けていたが、骨転移部の疼痛が増強、非ステロイド系抗炎症薬を投与するも鎮痛が不十分であった。

誤っているのはどれか。

a　放射線治療
b　制吐薬の投与
c　抗腫瘍薬の変更
d　オピオイド鎮痛薬の投与
e　非ステロイド系抗炎症薬の変更

13　脳腫瘍の鑑別のため、ある検査を神経所見のある頭痛患者1,000人に施行したところ、表1のような結果を得た。この検査の特異度はどれか。

a　0.6
b　0.67
c　0.75
d　0.8
e　0.95

	脳腫瘍あり	脳腫瘍なし	合計
検査陽性	120	40	160
検査陰性	80	760	840
合計	200	800	1000

表1

14　肥満患者の減量指導における行動変容ステージモデルについて**誤っている**のはどれか。

a　減量するつもりがないのは無関心期である。
b　関心期には肥満による健康被害を強調するのが有効である。
c　準備期が短いほど行動変容が達成されやすい。
d　維持期での減量維持は実行期での減量よりも困難である。
e　リバウンドの防止対策は実行期から行われる。

15　Child-Pugh分類に**含まれない**項目はどれか。

a　肝性脳症
b　血清ビリルビン値
c　血清アルブミン値
d　血清ガンマグロブリン値
e　プロトロンビン活性値（%）

16　60歳の男性。1週間前から右耳の痛みと食欲低下を認めていた。4日前から頭痛と発熱が出現し、徐々に増強した。本日、嘔吐し、左手の痙攣と意識障害を認めたため当院に搬送された。来院時、項部硬直と瞳孔不同を認めた。

この患者でまず施行すべき検査はどれか。

a　脳　波
b　上部消化管内視鏡
c　頭部CT
d　脳脊髄液検査
e　内耳道エックス線撮影

17　92歳の男性。昨年前立腺癌を発症し、ホルモン療法中である。糖尿病で2年前から経口薬をインスリン療法に切り替え、治療を継続している。昨夕、夕食中に発語ができなくなり、意識がもうろうとなったため救急病院へ搬送された。緊急CTで右視床出血と判明した。意識は回復したが嚥下障害、左上下肢の不全麻痺がみられた。翌朝より発熱がみられ右下肺野に肺炎像および胸水を認めた。抗菌薬の点滴をおこなっていたが、2日後には動脈血PaO_2が低下傾向であったため、本人および家族に対して人工呼吸器装着（挿管）の是非について説明をおこなうことになった。

本例の挿管について正しいのはどれか。

a　視床出血は、脳死になる可能性が高く、挿管の適応はない。

b　高齢、癌、糖尿病の予後因子を考慮すると、挿管の適応はない。

c　肺炎治療のため一時的に挿管する場合は、医師に決定権がある。

d　挿管の同意は、本人の意思表示が難しい場合は、家族の同意が必要である。

e　挿管の同意を本人および家族の両者から得られなければ、挿管はできない。

18　32歳の男性。胸痛、呼吸困難を訴えて受診した。

胸部診察では、打診で左上肺野は鼓音、触診では左上肺野の声音振とう減弱。聴診上では呼吸音は全肺野で清であるが、左上肺野の呼吸音は低下していた。

以上の所見から予測される疾患はどれか。

a　気　胸

b　肺　炎

c　肺気腫

d　無気肺

e　胸膜炎

19　28歳の女性、デパート店員。悪寒戦慄を伴う高熱を主訴に来院した。

現病歴：1週間前から、頻尿や排尿痛があった。昨日は右側の背中の痛みや、だるさのため早退した。昨晩は悪心や吐き気があった。今朝から、悪寒戦慄を伴い高熱となった。

既往歴：特記すべきことはない。

生活歴：喫煙歴なし。飲酒歴なし。

家族歴：特記すべきことはない。

現　症：意識は清明。身長 160 cm、体重 43 kg。体温 39.6 ℃。脈拍 100/分、整。血圧 102/62 mmHg。眼球結膜に黄疸なし、眼瞼結膜に貧血なし。舌、口腔粘膜に乾燥を認める。胸部に異常なく、腹部の触診では圧痛や反跳痛を認めない。右側の腰背部に叩打痛を認めた。

検査所見：尿所見:混濁、蛋白（+)、潜血（+)、糖（−)。尿沈渣:白血球多数/1視野。血液所見:赤血球 430万、Hb 12.0 g/dl、Ht 32 %、白血球 12,000、血小板 12 万。血液生化学所見：総蛋白 7.5 g/dl、アルブミン 4.2 g/dl、クレアチニン 0.8 mg/dl、AST 30 IU/l、ALT 27 IU/l、Na 137 mEq/l、Cl 105 mEq/l、CRP 8.4 mg/dl。尿検体の迅速グラム染色を示す。

初期治療として適切なのはどれか。

a　セファゾリンナトリウム

b　クリンダマイシン

c　塩酸バンコマイシン

d　テトラサイクリン

e　カルバペネム

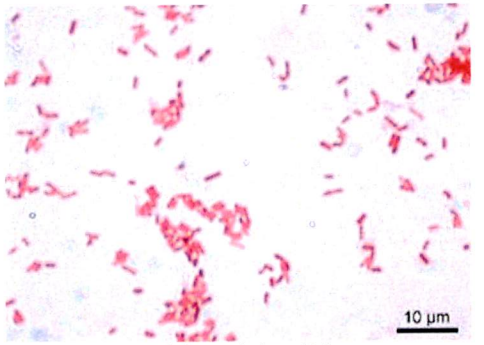

尿検体の迅速グラム染色

20　63歳の女性。5年前に右乳癌で右乳房切除術と腋窩リンパ節郭清をおこなった。病理組織診断で核異型度3、ly+、v+、n+（8/15）、ER（－）、PgR（－）、Hercep test（－）で、補助療法として化学療法と放射線治療をおこなった。術後3年で骨転移、肺転移、肝転移を認めたため、外来化学療法センターで化学療法を行うことになった。何回にもわたる採血と末梢血管の確保により血管の確保が困難となり、主治医からポート挿入を提案された。

ポート挿入に適切な血管はどれか。

a　右内頸静脈
b　右鎖骨下静脈
c　右鎖骨下動脈
d　左鎖骨下静脈
e　左鎖骨下動脈

21　25歳の男性。木の伐採中、電気ノコギリで右下腿部内側に約30cmの挫滅創を受傷した。創からは持続的な出血を認め、深さは筋肉に達していた。

処置室での対応として**適切でない**のはどれか。

a　十分に洗浄したのち生食ガーゼで覆った。
b　創面に土や木片が付着していたので洗浄した。
c　切断された神経が露出していたので結紮した。
d　エックス線検査を行って骨折や異物の有無を確認した。
e　拍動性に出血する血管が露出していたので結紮した。

22　81歳の女性。2年ほど前から、「人や物の名前を思い出せない」、「同じことを何度も言う」、「日付けがわからない」などの症状が出現した。最近は以前興味があったことにも関心が薄れ、だらしなくなり、「水道の出しっぱなし」や「火の消し忘れ」なども多くなったため家族と共に来院した。神経学的には意識は清明で、長谷川式簡易知能評価スケール改訂版は8点であった。運動麻痺は認められなかった。頭部単純MRI検査で脳溝の開大と海馬の萎縮を認めた。

この患者に対する適切な医療支援として**誤っている**のはどれか。

a　デイケア
b　ホスピス
c　グループホーム
d　介護保険サービス
e　通所リハビリテーション

23　64歳の男性。検診の超音波検査で肝内に多発する高エコーを示す結節を指摘された。精査の為に外来で画像検査を行うこととした。問診で、過去に造影剤を使用し血圧低下を起こしたことが分かったが、造影剤の種類は不明であった。

次に行う検査で適当なのはどれか。

a　造影超音波
b　単純CT
c　造影CT
d　単純MRI
e　造影MRI

24　65歳の男性。物忘れを主訴に妻に連れられて来院。本人は物忘れの程度は軽いと主張し、受診は不本意と不機嫌である。妻によると、預金通帳やクレジットカードをどこにしまったか忘れ、盗まれたと大騒ぎすることが何度かあった。また、3日前に車で出掛けたところ、帰り道で迷ったという。

まず必要な検査はどれか。

a　WAIS（Wechsler Adult Intelligence Scale）
b　頭部MRI
c　ロールシャッハテスト
d　脳脊髄液検査
e　筋電図

25　80歳の男性。全身のかゆみを主訴に来院した。数年前より出現し、特に冬場に症状が増悪する。下肢の写真を示す。

患者指導として正しいのはどれか。

a　高温多湿を避ける。
b　頻回の入浴をおこなう。
c　硫黄を含有した温泉浴をする。
d　脱脂性の低い石鹸を使用する。
e　タオルで強くこするようにする。

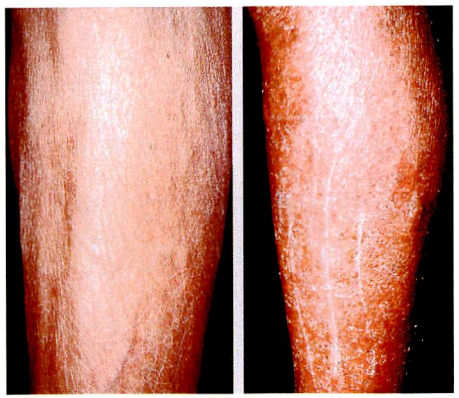

下肢の写真

26　60歳の女性。人間ドックにて眼底写真撮影を行い、要精密検査の判定を受けたので来院した。視力は両眼 0.3（1.0×-3.00D）であり、眼圧は両眼ともに 18 mmHgであった。来院時の右眼眼底写真を示す。左眼も同様の所見であった。

まず最初に行う治療はどれか。

a　交感神経β ブロッカー点眼薬

b　炭酸脱水酵素阻害剤内服薬

c　レーザー隅角形成術

d　レーザー虹彩切開術

e　線維柱帯切除術

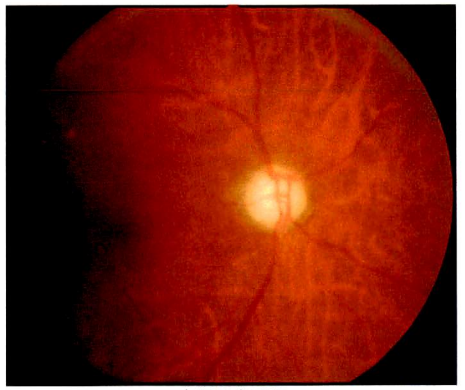

右眼眼底写真

27　23歳の男性。失神を主訴に来院した。図に心エコー図傍胸骨アプローチでのMモード像（A. 僧帽弁位　B. 大動脈弁位）と心尖部での心音図を示す。

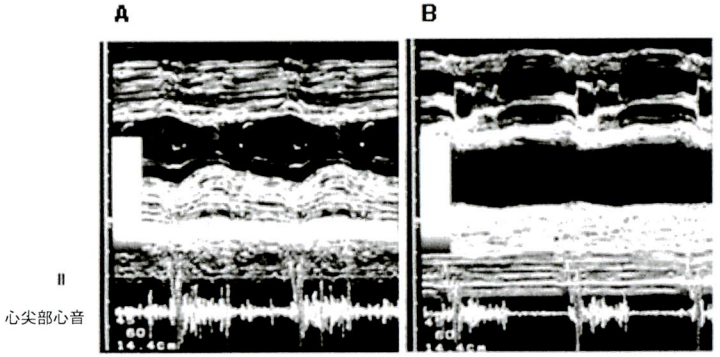

Mモード像（A. 僧帽弁位　B. 大動脈弁位）　心尖部での心音図

収縮期雑音が減弱するのはどれか。

a　バルサルバ手技

b　蹲　踞（そんきょ）

c　運　動

d　立　位

e　亜硝酸アミル投与

28　52歳の男性。20歳時より日本酒3合/日の飲酒歴がある。半年ほど前より1か月に2～3回の頻度で上腹部と背部の鈍い痛みを自覚するようになり受診した。身長 170 cm、体重 60 kg。血液所見：赤血球 485 万、Hb 13.2 g/dl、Ht 40 %、白血球 5,800、血小板 28 万。血液生化学所見：総ビリルビン 0.8 mg/dl、AST 38 IU/l、ALT 32 IU/l、アミラーゼ 170 IU/l（基準 37～160）、γ-GTP 320 IU/l（基準 8～50）、CRP 0.2 mg/dl。腹部単純CT写真を示す。

生活指導として正しいのはどれか。

a　禁酒を指示。

b　飲酒量を制限。

c　高脂肪食の指導。

d　低蛋白食の指導。

e　体重の減量を指示。

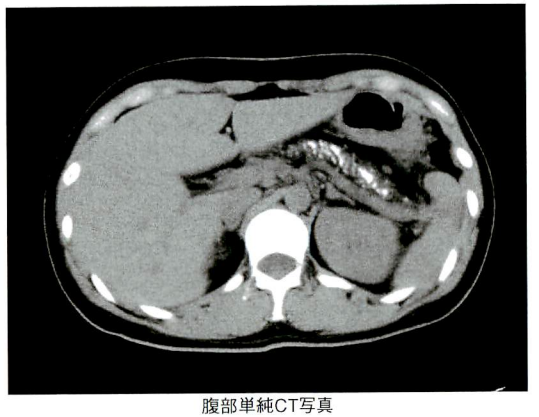

腹部単純CT写真

次の文を読み、29～30の問いに答えよ。

35歳の女性。頭痛を主訴に受診した。初診時の患者と医師の会話を示す。

医師：「今日はどのようなことでいらっしゃいましたか」
患者：「頭が痛くて」
医師：「頭が痛いのですね。今も痛みますか。お話をしていて大丈夫ですか。」
患者：「今は大丈夫です」
医師：「どのような感じかもう少し詳しく話していただけますか」
患者：「はい。このところ時々頭が痛くなることがあって。薬を飲むとよくなるようなのですが、たびたび起こるので心配になって来ました」
医師：「頭のどの辺りが痛いのですか」
患者：「頭全体です」
医師：「頭全体ですね。どんな感じの痛みですか。ズキズキするとか。」
患者：「全体が締め付けられるような痛みで、ひどくなると吐き気がすることもあります」
医師：「なるほど。それは辛いですね。吐き気のほかに何か症状がありますか」
患者：「肩や首が凝ったようになる感じもあります」
医師：「そのような症状は朝からありますか。それとも夕方になってから起きるようですか」
患者：「夕方になってから起きることが多いです。少し休むとよくなることもあります」
医師：「休むというのは、横になる、ということですか」
患者：「いいえ、仕事を一時中断するということです」
医師：「どのようなお仕事をしているのですか」
患者：「家で翻訳の仕事をしています。パソコンに向かっていることも多いです」
医師：「なるほど。ご自分では頭痛の原因について何か思い当たることがありますか」
患者：「仕事で根を詰めると頭痛が起きることが多いので、そのためかなと思っているのですが。もしかして何か他に病気が隠れているのではないかと心配で来ました」
医師：「それは心配ですね」

29　聴取できていないのはどれか。

a　症状の部位
b　症状の随伴症状
c　受療行動の有無
d　解釈モデル
e　症状の寛解因子

30　下線部の表現に関して**誤っている**のはどれか。

a　患者に対する共感を示す表現である。
b　医療面接で使用される表現の一つである。
c　言語と態度が一致していることが大切である。
d　医療面接の最後に使用すべきである。
e　場面に応じた使用が必要である。

次の文を読み、31～32の問いに答えよ。

67歳の男性。6年前から右手の安静時のふるえを自覚。その後、右下肢、左上肢へとふるえが出現した。2年前から動作が緩慢になり、寝返りも出来なくなった。1年前から歩行時に腰が曲がり、足が出にくくなり、また、歩き出すと止まりにくくなり転倒するようになった。半年前、頭部MRIを施行したが異常は指摘されなかった。

最近、日中でも居眠りをするようになり、食欲低下や尿失禁を認めるようになり、家族に付き添われ来院した。

現症：身長 165 cm、体重 60 kg。体温36.1℃。呼吸 10回/分。脈拍 56/分、整。血圧 134/80 mmHg。意識は傾眠、瞳孔 右 3 mm、左 2.5 mm、うっ血乳頭あり、四肢の固縮と軽度の右片麻痺を認める。深部腱反射の亢進や病的反射は認めない。

血液所見：白血球 8,800、赤血球 378万、Hb 12.4 g/dl、Ht 33.6%、血小板 18.9万、
血液生化学的所見：TP 7.6 g/dl、Alb 4.3 g/dl、AST 16 IU/l、ALT 18 IU/l、CK 201 IU/l（基準 60～247）、LDH 249 IU/l（基準 119～229）、尿素窒素 23 mg/dl、クレアチニン 1.2 mg/dl、Na 145 mEq/l、K 3.8 mEq/l、Cl 110 mEq/l、CRP 0.3 mg/dl

31　この患者の基礎疾患に特徴的な徴候・症状はどれか。

a　注視方向性眼振

b　観念運動失行

c　姿勢反射障害

d　声帯開大不全

e　他人の手徴候

32　来院時の頭部単純CTを示す。
選択すべき治療はどれか。

a　血小板輸血

b　抗生剤投与

c　穿頭ドレナージ

d　開頭血腫除去術

e　ドパミン経口投与

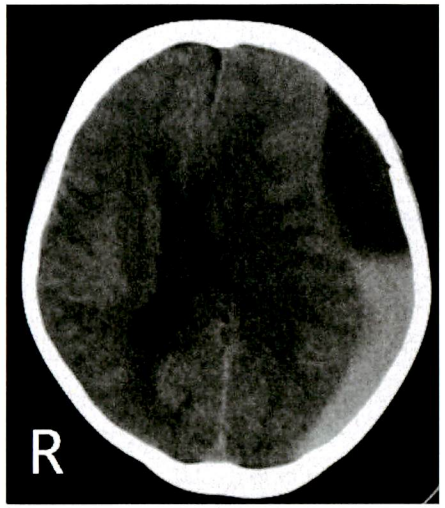

頭部単純CT