1　正しいのはどれか。**2つ選べ。**

a　Q熱の原因はクラミジアである。

b　オウム病はヒトからヒトへの感染はない。

c　クラミジア肺炎は鳥類との接触歴が重要である。

d　マイコプラズマ肺炎は細胞内寄生性菌である。

e　マイコプラズマ肺炎はマクロライド系抗菌薬が有効である。

2　正しい組合せはどれか。

a　視床下部腫瘍――――――――――――プロラクチン低値

b　末端肥大症――――――――――――同名半盲

c　クッシング病――――――――――――好酸球増加

d　中枢性尿崩症――――――――――――低張尿

e　ADH不適合分泌症候群 ――――――――血漿浸透圧上昇

3　脂質異常症と増加するリポ蛋白の正しい組合せはどれか。

a　Ⅰ型高脂血症――――――――――――LDL

b　Ⅱa型高脂血症 ――――――――――――カイロミクロン

c　Ⅲ型高脂血症――――――――――――IDL

d　Ⅳ型高脂血症――――――――――――LDL

e　Ⅴ型高脂血症――――――――――――HDL

4　低補体血症を伴うのはどれか。

a　膜性腎症

b　IgA腎症

c　巣状糸球体硬化症

d　溶血性尿毒症症候群

e　膜性増殖性糸球体腎炎

5　ボツリヌス毒素筋肉注射の適応疾患を**2つ選べ。**

a　書　痙

b　てんかん

c　眼瞼痙攣

d　三叉神経痛

e　片側顔面痙攣

6　急性肺障害（ALI）の診断基準を満たすのはどれか。

	吸入気酸素濃度（%）	動脈血酸素分圧（Torr）
a	21	80
b	40	90
c	60	100
d	80	140
e	100	180

7　ヘリコバクターピロリ菌について**誤っている**のはどれか。

a　グラム陰性桿菌である。

b　ウレアーゼ活性を有する。

c　高齢者ほど陽性率が高い。

d　除菌後の再感染率が高率である。

e　MALTリンパ腫の発症に関連している。

8　膵癌について**誤っている**のはどれか。

a　男性に多い。

b　罹患率が増加している。

c　糖尿病患者は膵癌のリスクが高い。

d　根治手術例は全体の約75%である。

e　手術不能例ではゲムシタビンが有効である。

9　心房細動をともなって発症した心原性脳塞栓症患者の再発予防のために選択すべき薬剤はどれか。

a　ジピリダモール

b　クロピドグレル

c　シロスタゾール

d　ワルファリン

e　アスピリン

10　家族性大腸腺腫症について正しいのはどれか。

a　ポリープの癌化は稀である。

b　常染色体劣性遺伝である。

c　APC遺伝子の変異が原因である。

d　蛋白漏出性胃腸症の合併が多い。

e　治療はポリープの内視鏡的摘除を行う。

11 心膜疾患について正しいのはどれか。

a 心タンポナーデでは奇脈がみられる。

b 急性心膜炎の多くは細菌性によるものである。

c 心嚢液は貯留量が多ければ心タンポナーデとなる。

d 心タンポナーデの診断には、心エコーよりも胸部CTが有用である。

e 収縮性心膜炎の診断には、心エコーよりもガリウムシンチグラフィーが有用である。

12 以下の状態にある高血圧症に対する降圧薬の組合せで禁忌はどれか。

a 妊　娠――――――――――――――――ACE阻害薬

b 心不全――――――――――――――――ベータブロッカー

c 脂質代謝異常――――――――――――α遮断薬

d 腎障害――――――――――――――――カルシウム拮抗薬

e 糖尿病――――――――――――――――降圧利尿薬

13 脊髄空洞症で**みられない**症状、所見はどれか。

a 水頭症

b Chiari奇形

c 脊髄中心管の拡大

d 宙づり型の表在覚障害

e Brown - Sequard症候群

14 舌小帯短縮をきたすのはどれか。

a 強直性脊椎炎

b 再発性多発軟骨炎

c 全身性硬化症〈強皮症〉

d 全身性エリテマトーデス〈SLE〉

e 皮膚筋炎

15 疾患と肛門・会陰部病変との組合せで**誤っている**のはどれか。

a 直腸癌――――――――――――――――脱　肛

b Crohn病――――――――――――――――痔　瘻

c 肝硬変――――――――――――――――直腸静脈瘤

d Behcet病――――――――――――――――陰部潰瘍

e 放射線直腸炎――――――――――――――直腸腟瘻

16 新生児の栄養について正しいのはどれか。

a 母乳は調製粉乳より鉄を多く含む。

b 初乳には分泌型IgAが多く含まれる。

c 新生児期の体重増加は、50 g/日以上が正常である。

d 人工栄養児は母乳栄養児に比べて、黄疸が強く出る。

e 人工栄養児はビタミンK不足による出血のリスクが高い。

17 糖尿病合併妊婦より出産した新生児に起こりやすいのはどれか。

a 貧　血

b 高血糖

c 高カルシウム血症

d 高ビリルビン血症

e 低インスリン血症

18 パニック障害にみられるのはどれか。

a 世界没落体験

b 強迫観念

c 罪業妄想

d 尖端恐怖

e 予期不安

19 上咽頭癌について正しいのはどれか。

a 頸部リンパ節転移はまれである。

b EBウイルスとの関連が深い。

c 早期に嚥下障害が出現することが多い。

d 放射線に感受性が低い。

e 食道癌を合併することが多い。

20 精索静脈瘤について正しいのはどれか。

a 右側に多く認められる。

b 男性不妊症の原因となる。

c 薬物療法が第一選択となる。

d 仰臥位で悪化することが多い。

e 内腸骨静脈の鬱滞が原因である。

21 呼吸器感染症の起因菌に関する組合せで**誤っている**のはどれか。**2つ選べ。**

a アシネトバクター――――――――――――多剤耐性

b クラミジア――――――――――――――網様体

c セラチア――――――――――――――市中肺炎

d マイコプラズマ――――――――――――オウム病

e 緑膿菌――――――――――――――日和見感染

22 単純型熱性痙攣で正しいのはどれか。

a 好発年齢は4～5歳である。

b 痙攣発作は20分以内である。

c 痙攣に左右差がみられる。

d 1日に複数回痙攣を起こす。

e 髄液検査で軽度の細胞数増多を認める。

23 第一度無月経について正しいのはどれか。

a ほとんどが視床下部性である。

b ときに卵巣性もみられる。

c エストロゲン単独投与で出血しない。

d プロゲステロン単独投与で出血しない。

e 子宮頸がんのリスクが高い。

24 最近のわが国の喫煙状況で正しいのはどれか。

a 喫煙率は若年者で高い。

b 1人あたりの喫煙本数は先進国の中では最も多い。

c 喫煙の急性影響として血圧が低下する。

d わが国の20歳代の女性の喫煙率は減少傾向にある。

e 喫煙直後でも呼気中に有害物質は排出されない。

25 眼窩底（下壁）骨折で**みられない**症状はどれか。

a 複　視

b 結膜出血

c 眼球陥凹

d 顔面神経麻痺

e 頬部知覚低下

26 胸部外傷で気管・気管支損傷を**考えにくい**のはどれか。

a 気　胸

b 血　痰

c 縦隔気腫

d 皮下気腫

e 呼気延長

27 縦隔腫瘍について**誤っている**のはどれか。

a 奇形腫は前縦隔に好発する。

b 縦隔内甲状腺腫は良性のものが多い。

c Castleman病は良性のリンパ節腫大である。

d 胸腺腫は重症筋無力症を合併することがある。

e 神経原性腫瘍はHCGβが上昇することが多い。

28 傍鞍部腫瘍について**誤っている**のはどれか。

a 下垂体腺腫は下垂体前葉より発生する。

b 小児の頭蓋咽頭腫では嚢胞を伴うことが多い。

c 鞍結節部髄膜腫では視神経管が拡大する。

d ラトケ嚢胞は非腫瘍性嚢胞病変である。

e 胚腫（germinoma）は尿崩症を伴うことが多い。

29 Wernicke脳症の症状で正しいのはどれか。**2つ選べ。**

a けいれん発作

b 失調性歩行

c 作　話

d 複雑酩酊

e 意識障害

30 結節性紅斑の病理組織所見で炎症細胞浸潤がもっともみられる部位はどこか。

a 表　皮

b 真皮上層

c 脂肪組織

d 筋組織

e 皮膚付属器周囲

31 鼻中隔を**構成しない**のはどれか。

a 上顎骨

b 鼻中隔軟骨

c 篩　骨

d 鼻　骨

e 鋤　骨

32 膀胱癌について正しいのはどれか。

a 扁平上皮癌の頻度が高い。

b 血行性転移を生じやすい。

c 膀胱内再発はほとんどない。

d 上部尿路の精査は重要である。

e 排尿痛を主訴とする患者が多い。

33 発疹からウイルスが分離できるのはどれか。

a 麻疹ウイルス

b 風疹ウイルス

c ヒトパルボウイルスB19

d 水痘・帯状疱疹ウイルス

e ヒトヘルペスウイルス６型

34 喫煙により作用が減弱するのはどれか。

a アトロピン

b アスピリン

c テオフィリン

d ワルファリン

e ニトログリセリン

35 痛風腎について正しいのはどれか。**２つ選べ。**

a 腎不全になる。

b 尿酸塩が糸球体に沈着する。

c ネフローゼ症候群として発症する。

d 治療として尿のアルカリ化が有効である。

e 尿酸結石の診断にエックス線写真が有用である。

36 正しい組合せはどれか。

a Turner症候群 ――――――――――――――続発性無月経

b Kleinfelter症候群 ――――――――――――――低身長

c Kallmann症候群 ――――――――――――――嗅覚障害

d Prader-Willi症候群 ――――――――――――――多指症

e Laurence-Moon-Biedl症候群 ――――――――――――――思春期早発症

37 副甲状腺機能亢進症を**きたさない**疾患はどれか。

a 慢性腎不全

b 吸収不良症候群

c 悪性腫瘍骨転移

d 多発性内分泌腫瘍症Ⅰ型

e 多発性内分泌腫瘍症 IIa 型

38 過敏性肺臓炎について正しいのはどれか。

a 閉塞性換気障害をきたす。

b 高率に肺癌を合併しやすい。

c Ⅰ型アレルギー反応に基づく。

d 末梢血の好酸球数は正常である。

e ステロイドに対する反応性が不良である。

39 急性骨髄性白血病でみとめられる染色体転座はどれか。**２つ選べ。**

a t (2 ; 5) (p23 ; q35)

b t (8 ; 14) (q24 ; q32)

c t (8 ; 21) (q22 ; q22)

d t (14 ; 18) (q32 ; q21)

e t (15 ; 17) (q22 ; q21)

40 悪性リンパ腫について正しいのはどれか。**２つ選べ。**

a 骨髄浸潤を認めれば臨床病期 IVである。

b わが国ではHodgkinリンパ腫の頻度が高い。

c T細胞性リンパ腫では、免疫グロブリン遺伝子の再構成が認められる。

d 胃原発のMALTリンパ腫初期病変に対して、H. pylori除菌療法が有効である。

e リツキシマブ(抗CD20抗体)は表面抗原に結合後、細胞内にとりこまれ抗腫瘍効果を発揮する。

41 MRIで左延髄外側に梗塞巣を認めた場合、**認められない**のはどれか。

a 左小脳性運動失調

b 右片麻痺

c 左顔面の温痛覚障害

d 左軟口蓋の麻痺

e 左のHorner症候群

42 副腎腺腫によるクッシング症候群で低値を示すのはどれか。**２つ選べ。**

a 血中ACTH

b 血中カリウム

c 血中カルシウム

d 血中ナトリウム

e 尿中コルチゾール

43 76歳の女性。発熱と呼吸困難を主訴に来院した。５日前から発熱と咳嗽があり、昨日から呼吸困難を自覚するようになり受診した。喫煙歴はない。体温38.2℃。呼吸数33/分。脈拍112/分、整。血圧 82/52 mmHg。意識レベル：JCS I-3。左下肺野にcoarse cracklesを聴取する。空気吸入下 SpO_2 88%。血液所見：赤血球 420万、白血球 13,200（桿状核好中球14%、分葉核好中球72%、好酸球0%、リンパ球10%）。BUN 31 mg/d*l*。CRP 32.1 mg/d*l*。

胸部エックス線写真と胸部単純CTを示す。

適切な抗菌薬の組み合わせはどれか。

a セフェム系＋クリンダマイシン

b ペニシリン系＋アミノグリコシド系

c カルバペネム系＋ニューキノロン系

d グリコペプチド系＋リファンピシン

e マクロライド系＋テトラサイクリン系

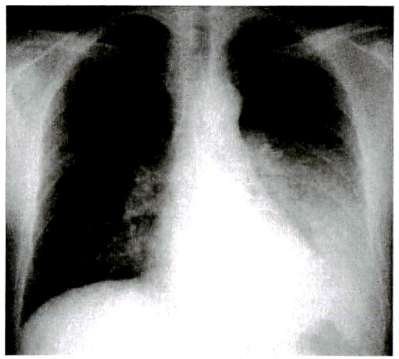

胸部エックス線写真

胸部単純CT

44 33歳の男性。肉眼的血尿を認め来院した。２週間前に38℃の発熱と咽頭痛が出現し、５日後に症状は軽快した。２日前より眼瞼浮腫に気付き、尿に行く回数が減った。脈拍 80/分、整。血圧 150/100 mmHg。眼瞼結膜貧血なし。胸部聴診上異常なし。眼瞼と両下腿に浮腫を認める。

尿所見：蛋白1+、糖（－）、潜血3+、沈渣に赤血球 50 ～100/１視野、顆粒円柱、赤血球円柱を見る。血液生化学所見：アルブミン 4.0 g/dl、尿素窒素 35 mg/dl、クレアチニン 1.5 mg/dl。腎生検PAS染色標本①と、電子顕微鏡標本②を示す。

正しいのはどれか。

a　悪性腫瘍の合併が見られる。

b　腎機能の予後は良好である。

c　C型肝炎ウイルスを原因とする。

d　副腎皮質ステロイド薬を用いる。

e　発生頻度は、全糸球体疾患の40%を占める。

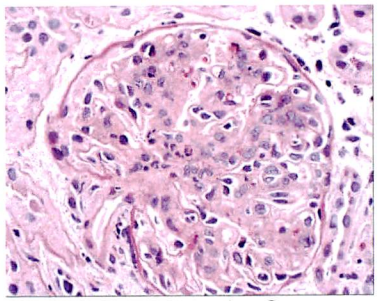

腎生検PAS染色標本①

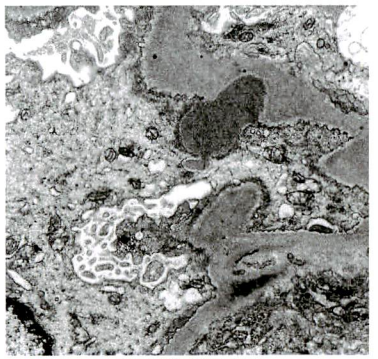

電子顕微鏡標本②

45 35歳の女性。無月経７週、右下腹部痛を訴えて来院した。経腟超音波検査で子宮内に胎嚢を認めず、右付属器領域に心拍動を有するCRL 10 mmの胎芽を含む腫瘤像を認めた。

まず行うべきなのはどれか。

a　尿妊娠反応検査

b　子宮内容除去術

c　経過観察

d　手術治療

e　MRI

46 23歳の男性。外食店で隣の男性に「おれの食事に毒をいれた」といきなり暴れだし、警察に保護されて来院した。この２、３日はいらいらしている様子であまり睡眠はとれていない。20歳時アメリカ留学中に興奮して現地の精神病院で治療を受け、１週間で落ち着き帰国したことがある。その後はアルバイトをしながら引きこもりがちな生活をしていたが、友人と遊びに行ったりはしていた。身長 178 cm、体重 63 kg。脈拍 70/min。血圧 145/88 mmHg。体温 37.0 ℃。興奮が強いため即日入院となり、身体拘束下で抗精神病薬の点滴注射をしたところ翌日にはけろっとして「すっかりよくなりました。ご迷惑をおかけいたしました。」と会話をするようになった。

考えられる診断はどれか。

a　躁うつ病

b　パニック障害

c　人格障害

d　統合失調症

e　覚醒剤精神病

47 24歳の男性。趾間の水疱に対して市販の抗真菌外用薬を使用した部位に、紅色丘疹と紅斑が出現し強い瘙痒を認めた。外用をさらに継続したところ、外用していない四肢、体幹に粟粒大の淡紅色漿液性丘疹が多数出現した。

考えられる疾患はどれか。

a　結節性紅斑

b　急性蕁麻疹

c　貨幣状湿疹

d　自家感作性皮膚炎

e　Gibert薔薇色粃糠疹

48 30歳の男性。中学生の頃からよく鼻血を出していた。数年前から労作時呼吸困難が徐々に増強し、数日前から血痰が持続したため、近医を受診した。胸部エックス線写真で異常陰影を指摘され、当院を受診した。意識清明。体温36.8℃。脈拍 88/分。血圧 126/70 mmHg。右上肺野で吸気に増強する拡張期雑音を呈する連続性の血管雑音を聴取した。

胸部エックス線写真、胸部造影CTを示す。

正しいのはどれか。

a 経肺動脈的塞栓術は無効である。

b 気管支動脈造影検査が診断に有用である。

c 確定診断にはCTガイド下生検が有用である。

d 肺動脈と肺静脈の間の左－右シャントである。

e Rendu-Osler-Weber症候群との合併が知られている。

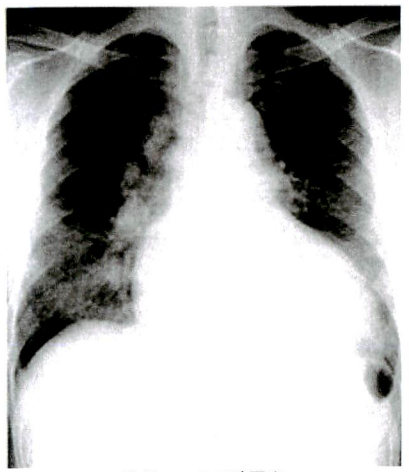

胸部エックス線写真

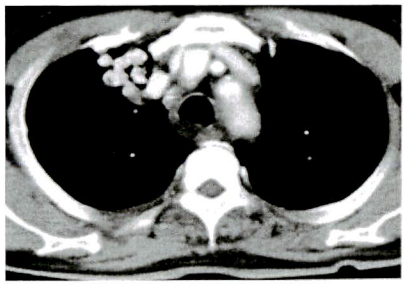

胸部造影CT

49 60歳の男性。1週間前より全身倦怠感と口の乾きを自覚し来院した。表在リンパ節腫大と肝脾腫を認め、血液検査では白血球 27,000（好中球 21%、異型リンパ球 73%）、血清Ca 14 mg/dlの異常を認めた。末梢血には図のような異型リンパ球が増加していた。末梢血リンパ球を用いたサザンブロット法にて、HTLV-1プロウイルスの単クローン性組込が認められた。

本疾患について正しいのはどれか。**2つ選べ。**

a 皮膚や肺、消化管などに浸潤する事がある。

b 化学療法に良く反応し予後は非常に良好である。

c ウイルスの感染経路は輸血によるものが最も多い。

d ウイルスに感染していても発症する人は数%である。

e 高カルシウム血症は消化管からの吸収亢進が原因である。

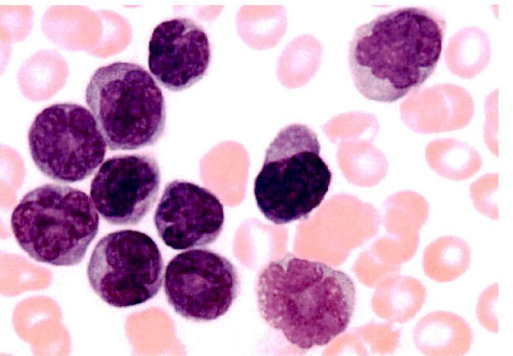

図

50　26歳の女性。３日前から持続する左後頭部の拍動性頭痛と右視野の見えにくさを主訴に来院した。患者の頭部単純MRI拡散強調画像とFLAIR画像を示す。

一年前にも左視野障害と頭痛が２週間出現したことがある。

診断はどれか。

a　脳静脈血栓症

b　脳腫瘍

c　片頭痛

d　脳梗塞

e　MELAS

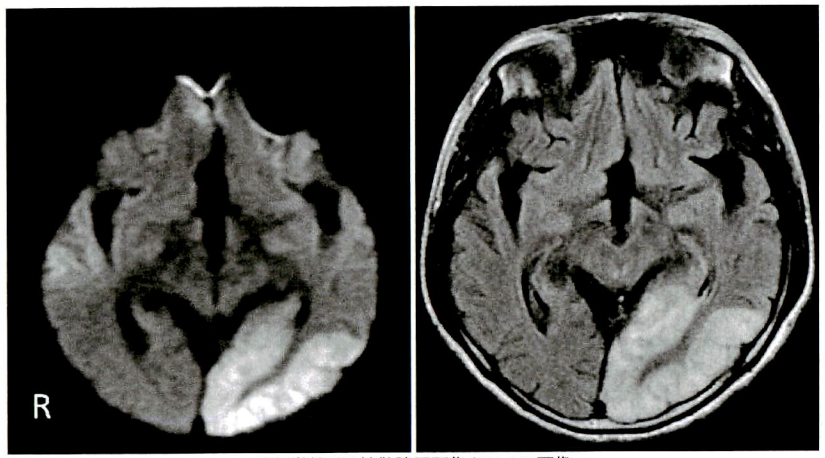

頭部単純MRI拡散強調画像とFLAIR画像

51　70歳の男性。労作性胸痛のため来院した。６か月前から階段や坂道で前胸部痛を自覚するようになった。胸痛は１～２分持続し、安静で軽快した。安静時胸痛なし。喫煙歴は20本/日、50年。身長 157cm、体重 71kg。脈拍 74/分、整。血圧 130/70 mmHg。血液所見：赤血球 522万、Hb 15.6 g/dl、白血球 5,500、血小板 22万。血清生化学所見：総蛋白 6.5 g/dl、アルブミン 3.9 g/dl、AST 33 IU/l、ALT 30 IU/l、LDH 280 IU/l、CK 134 IU/l、トロポニンT陰性。冠動脈造影写真を示す。

診断はどれか。

a　異型狭心症

b　労作性狭心症

c　不安定狭心症

d　急性心筋梗塞

e　陳旧性心筋梗塞

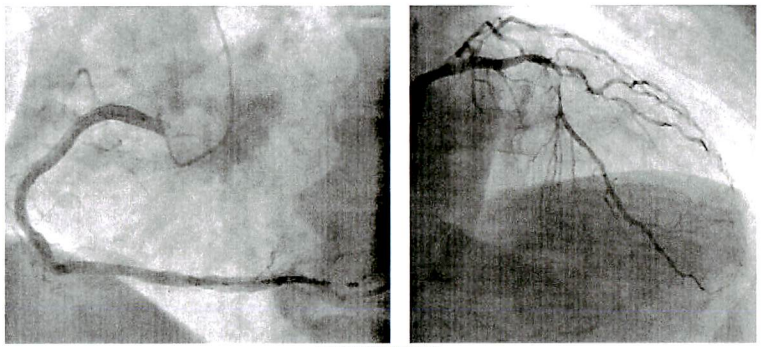

冠動脈造影写真

52　60歳の女性。約１年前より腋窩や鼠径などの間擦部、項頸部の皮膚に黒褐色から灰褐色調の変化と、乳頭腫状の粗造な肥厚を呈してきた。右腋窩の写真を示す。

この患者に対する対応として正しいのはどれか。

a　すべての薬剤を中止する。
b　上部消化管内視鏡検査を行う。
c　加齢性の変化であるので放置する。
d　入浴等、清潔を保持するよう指導する。
e　ステロイド外用薬を処方し経過をみる。

右腋窩の写真

53　20歳の女性。幼少時からのくしゃみ、水様性鼻汁、鼻閉を主訴として受診した。症状は１年中あり季節によって悪化することもある。鼻腔内所見を示す。血中好酸球分画 14.1%（6%以下）、血清総 IgE 8190 IU/*l*（180 IU/*l* 以下）、CAP-RASTスコア ハウスダスト６、ヤケヒョウヒダニ６、スギ６、ヒノキ３であった。

治療として**適当でない**のはどれか。

a　ヒスタミンH1受容体拮抗薬
b　ロイコトリエン受容体拮抗薬
c　マクロライド抗菌薬
d　鼻腔通気改善手術
e　特異的免疫療法

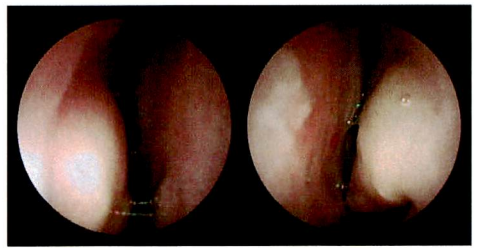

鼻腔内所見

54　24歳の男性。発熱と労作時の息切れを主訴に来院した。１か月前から発熱が続いている。体温 39.1℃。脈拍 90/分、整。血圧 150/48 mmHg。胸骨左縁第３肋間にLevine Ⅲ/Ⅵ度の拡張期雑音が聴取される。血液所見：赤血球 370万、白血球 16,000、CRP 13 mg/d*l*、胸部エックス線写真上心胸郭比は 55%で肺うっ血像を認めた。

診断はどれか。**２つ選べ。**

a　拡張型心筋症
b　感染性心内膜炎
c　心室中隔欠損症
d　僧帽弁閉鎖不全症
e　大動脈弁閉鎖不全症

55　22歳の男性。10年前よりアトピー性皮膚炎を指摘されていた。１年前から右眼の視力低下を自覚していたが、左眼の見え方が良好だったため放置していた。２か月前から急に右眼の視力低下が進行し、ほとんど見えなくなり眼科を受診した。視力は、右眼）手動弁30cm（矯正不能）、左眼）0.9（1.2×-0.5D）、対光反射は両眼ともに直接・間接ともに迅速かつ完全であった。散瞳下で眼底検査を行ったが、右眼の眼底は観察困難であった。右眼の前眼部写真を示す。

まず行う検査はどれか。

a　頭部CT
b　視野検査
c　眼部超音波検査
d　蛍光眼底造影検査
e　視覚誘発電位検査

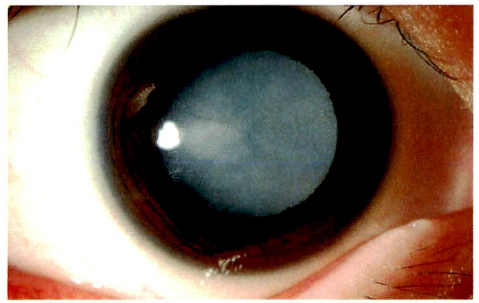

右眼の前眼部写真

56　45歳の男性。上部消化管内視鏡で十二指腸潰瘍を認めた。ウレアーゼ試験は陽性であった。

プロトンポンプ阻害薬と併用すべき薬物を**２つ選べ。**

a　カナマイシン
b　アモキシシリン
c　バンコマイシン
d　クリンダマイシン
e　クラリスロマイシン

57　54歳の男性。深夜から心窩部に激痛と嘔吐があり来院した。昨夜サバやイカなどの海産物を摂食した。緊急上部消化管内視鏡写真を示す。

誤っているのはどれか。

a　制酸薬が有効である。

b　胃アニサキス症である。

c　好酸球性肉芽腫症の原因となる。

d　内視鏡的虫体除去術が有効である。

e　腹部超音波検査で胃壁が肥厚している。

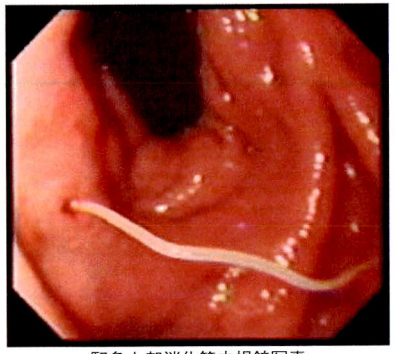

緊急上部消化管内視鏡写真

58　42歳の男性。約1年前より頭痛と動悸が出現していた。健康診断で高血圧を指摘され来院した。身長 173cm、体重 66kg。脈拍 110/分、整。血圧 184/106 mmHg。尿中アドレナリン 122 μg/日（基準 23未満）。腹部エコー像を示す。

診断上、最も有用な検査はどれか。

a　^{131}I-アドステロールシンチグラフィー

b　^{131}I-MIBGシンチグラフィー

c　腹部造影CT

d　腹部造影MRI

e　腹部血管造影

腹部エコー像

59　25歳の男性。3か月前から夜間から明け方にかけての咳嗽、喘鳴、呼吸困難が出現するようになり外来を受診した。日中には労作時であっても呼吸困難を認めない。来院時の胸部エックス線撮影では異常はみられなかった。

検査所見として正しいのはどれか。

a　肺拡散能の低下

b　喀痰中の好中球数の増加

c　ピークフロー値の日内変動の増加

d　β_2刺激薬吸入による1秒量の低下

e　アセチルコリン吸入による1秒率の改善

60　28歳の女性。経口避妊薬を内服している。5日前より臍の周囲に痛みが起こり、2日前より嘔吐が出現した。今朝より下肢に力が入らないため来院した。両下肢に末梢優位の筋力低下と知覚過敏を認める。腱反射は減弱し、Babinski反射は陰性である。

診断上、最も有用な検査はどれか。

a　脳脊髄液蛋白

b　血清カリウム

c　血清ビタミンB_6

d　尿ポルフォビリノーゲン

e　抗アセチルコリン受容体抗体

61　50歳の男性。両下肢の浮腫を主訴に来院した。10年前に糖尿病と診断された。浮腫は2か月前に両足背に出現し、次第に両膝部まで広がった。身長170 cm、体重74 kg。脈拍 70/分、整。血圧 170/90 mmHg。右眼底に網膜出血を認める。心音、呼吸音に異常なし。尿所見：蛋白3+、潜血（－）。血液所見：Hb 10.5 g/dl、白血球 7,000、血小板 20万。血液生化学所見：アルブミン 2.4 g/dl、尿素窒素 42 mg/dl、クレアチニン 3.2 mg/dl、尿酸 8.2 mg/dl、Na 132 mEq/l、K 5.7 mEq/l、Cl 107 mEq/l、血糖 280 mg/dl、Hb A1c 7.2 %。

治療として適切なのはどれか。

a　水制限

b　フロセミド

c　サイアザイド

d　スピロノラクトン

e　炭酸脱水素酵素阻害剤

62　52歳の男性。呼吸困難と筋力低下を主訴に来院した。1か月前から37℃台の微熱と乾性咳嗽が続き、ベッドからの起き上がりや階段の昇降が徐々に困難となってきた。1週前から労作時呼吸困難が出現し、自力でトイレに行くのも難しくなった。両肺にfine cracklesを聴取する。血液生化学所見：AST 56 IU/*l*、ALT 29 IU/*l*、LD 745 IU/*l*（基準176~353）、CK 718 IU/*l*（基準30~140）。CRP 1.2 mg/d*l*。眼瞼の写真と両手の写真を示す。

この疾患に合併するのはどれか。

a　縦隔気腫
b　爪上皮出血
c　末節骨骨吸収
d　中枢神経障害
e　急速進行性腎炎

眼瞼の写真

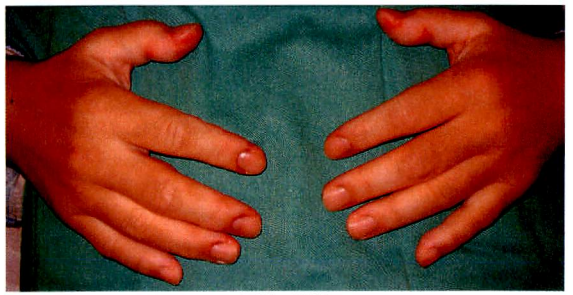

両手の写真

63　67歳の女性。下血と腹痛を主訴に来院した。大腸内視鏡および注腸造影検査所見を示す。明らかな遠隔転移巣を認めない。

適切な治療法はどれか。

a　内視鏡的粘膜切除
b　人工肛門造設
c　抗癌化学療法
d　S状結腸切除
e　放射線治療

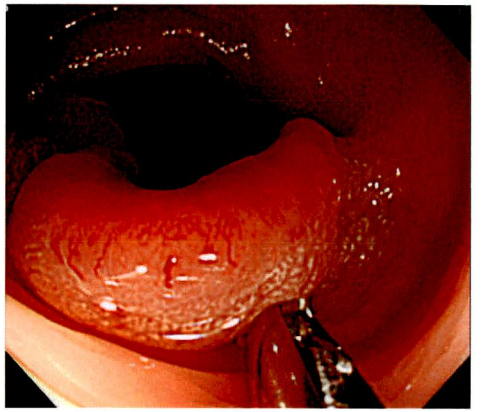

大腸内視鏡

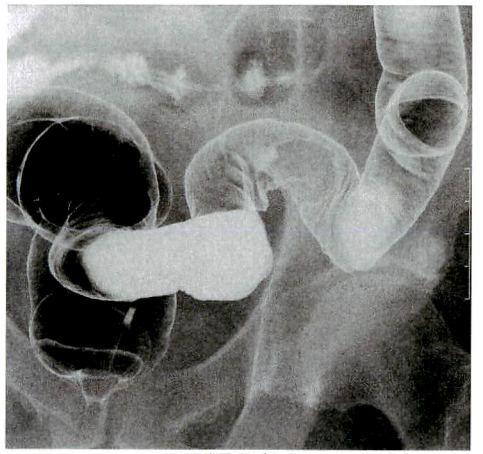

注腸造影検査所見

64　7歳の男児。生来健康。意識障害を主訴に搬送された。昨晩より発熱、咳嗽、鼻汁があり、近医でインフルエンザと診断され、オセルタミビルと解熱薬を内服した。その後も高熱が続き、天井を指差して実際にはいない「ゾウが見える」と言ったり、突然意味不明な大声をあげたりする異常言動がみられた。次第に反応が鈍くなり、受け答えが不能で視点が合わなくなり救急車を要請した。来院時、体温 39.6℃。呼吸数 36/分。脈拍 170/分。血圧 90/60 mmHg。意識混濁があり、呼び掛けに対して開眼なく、痛み刺激に対して逃避反応があるのみであった。項部硬直はなく、四肢の深部腱反射が亢進し、両側のバビンスキー反射と足クローヌスは陽性を示した。

血液検査：赤血球 460 万、Hb 12.1 g/d*l*、白血球 12,000、血小板 15 万、血糖 150 mg/d*l*、CRP 0.3 mg/d*l*。髄液検査：細胞数 1/μ*l*、蛋白 25 mg/d*l*、糖 100 mg/d*l*。頭部CT検査、脳波検査を示す。

誤っているのはどれか。

a　髄液中インフルエンザ抗原検査が診断に有用である。

b　頭部MRI検査が診断に有用である。

c　浸透圧性脳圧降下薬を投与する。

d　メチルプレドニゾロンパルス療法を行う。

e　ガンマグロブリン大量療法を行う。

頭部CT検査

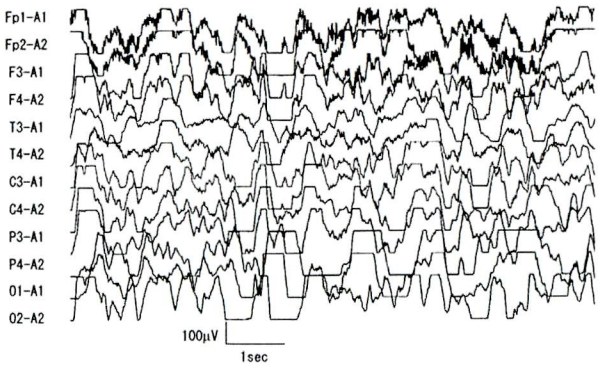

脳波検査

65　74歳の男性。下腹部痛、下血を主訴に来院した。今朝、突然の左下腹部痛があり、その後３回の下血があった。体温 37.0℃。血圧 154/86 mmHg。左下腹部に圧痛を認めるが、反跳痛や筋性防御は認めない。S状結腸の内視鏡写真を示す。

対応として適切なのはどれか。

a　経過観察

b　緊急手術

c　白血球除去療法

d　免疫抑制薬投与

e　副腎皮質ステロイド投与

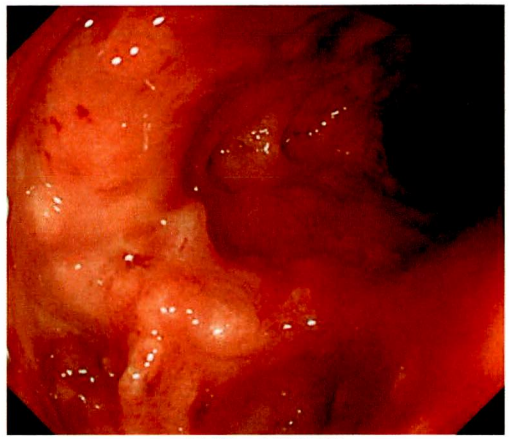

S状結腸の内視鏡写真

66　12歳の男児。１型糖尿病と診断されインスリン自己注射を行っている。この子供が意識を消失しているのを発見され、救急車で運ばれてきた。

まず行うべき処置はどれか。

a　頭部CT検査

b　尿糖の検査

c　酸素吸入

d　50%ブドウ糖液の静注

e　インスリンの皮下注射

67　56歳の男性。６か月前、胃角部胃癌のため幽門側胃切除術を受けた。術後１か月頃より食後２、３時間経過すると全身倦怠感と冷汗を認めるようになった。意識は清明。時々下痢を生じ、体重も減少している。

この病態について**誤っている**のはどれか。

a　食後に高血糖状態になる。

b　循環血液量が減少している。

c　間食をすると症状は改善する。

d　インスリンの反応性過分泌がある。

e　術後の経過とともに症状は軽快する。

68　11か月の乳児。半日前からの嘔吐、活気不良を主訴に来院した。右上腹部に径5～6cmの腫瘤を触れる。来院時に認めた便写真を示す。

考えられる疾患に対する治療として適切なのはどれか。

a　抗菌薬の投与

b　緊急開腹術

c　高圧浣腸

d　イレウス管挿入

e　輸液管理による経過観察

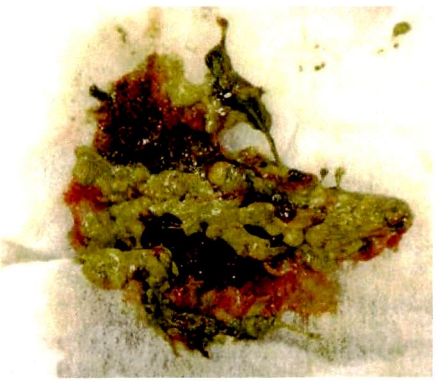

便写真

69　１か月の乳児。１か月健診で特異顔貌と心雑音を指摘され来院した。

現病歴：在胎37週、正常頭位分娩にて出生。APGARスコアは１分値６点、５分値７点、生下時体重は2,520gであった。生後は弱々しい泣き声、筋緊張低下、哺乳力微弱を認めている。

理学所見：つり上がった眼、内眼角贅皮、低い鼻根部、小さい耳、舌の提出、第５指短縮、腹直筋離開を認め、胸部聴診上、胸骨左縁中部にLevine 2/6度の収縮期雑音を聴取する。腹部触診にて右鎖骨中線上季肋下に肝を、左季肋下外側に脾を、それぞれ１横指触知し辺縁は鋭で軟。多呼吸や浮腫は認めない。外性器は正常男性型。

正しいのはどれか。

a　生後６か月までの死亡率が50％である。

b　猫の鳴き声のような声で泣く。

c　mosaic型は転座型より少ない。

d　男児のみが罹患する。

e　大脳奇形を伴う。

70　40歳の女性。４～５年前より月経量が多くなり、最近、月経の期間も延長し月経痛も増強したため来院した。腟分泌液は粘液白色調で、子宮頸部、腟内に異常を認めない。骨盤MRIのT2強調を示す。

この疾患において正しいのはどれか。

a　妊娠により増悪する。

b　血中SCCが上昇する。

c　円錐切除は有効な治療方法である。

d　治療にはGnRHアゴニストを用いる。

e　診断には頸部細胞診検査が優れている。

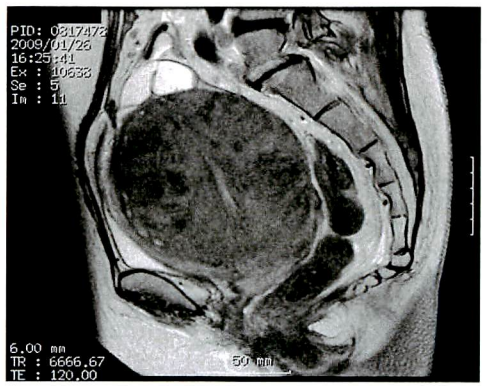

骨盤MRIのT2強調

71　60歳の男性。意識不明のため搬送された。1時間前、下水道の点検のため同僚とマンホールのふたを開けて内部を確認し、そのまま中へ入った。同僚は通行人の誘導のためその場を離れ、20分後に戻ってみると本人の姿が見えず、まもなく下流で発見された。

この種の事故防止のために、測定が義務付けられているのはどれか。

a　酸　素
b　メタン
c　一酸化炭素
d　二酸化炭素
e　アンモニア

72　52歳の女性。他院にて頭部MRI（図1）で脳腫瘍を指摘され紹介受診した。

現病歴：数年前から人の話が聞き取りにくかったが様子を見ていた。最近さらに聞き取りにくくなり、顔面のしびれ、しゃべりにくさも自覚した。また歩行時にふらつくようになった。

既往歴：特記すべきことはない。

現　症：身長 157cm、体重 47kg。体温 36.2℃。呼吸数 14/分。脈拍 84/分、整。血圧 136/82 mmHg。貧血と黄疸はない。心雑音はない。胸部にラ音を聴取しない。腹部は平坦で、肝・脾を触知せず、圧痛と抵抗を認めない。

神経学的診察では意識は清明。注視方向性眼振、右顔面の異常感覚を認める。右前額部しわよせはできず、右鼻唇溝がやや浅い。四肢の麻痺、感覚障害はない。指鼻指試験で右側がやや拙劣。触覚・深部感覚障害、深部腱反射の異常、病的反射および膀胱直腸障害は認めない。

検査所見：血液検査（血算生化学）で異常は認めない。

診断に**有用でない**検査はどれか。

a　脳波検査
b　カロリックテスト
c　ステンバース法撮影
d　聴性脳幹反応（ABR）
e　純音聴力検査

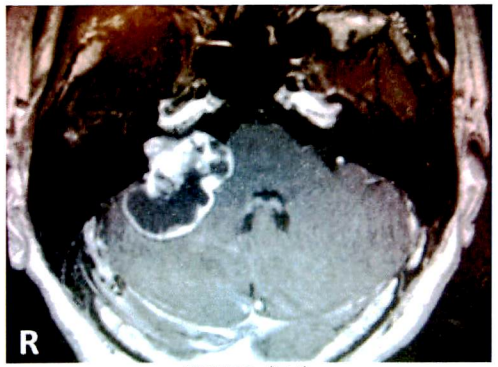

頭部MRI（図1）

73　52歳の男性。10日前、ランニング中に転倒した。左下腿に約5cmの汚染創が出来たが自己消毒していた。昨日から舌がもつれ開口障害と嚥下障害を認め搬送された。意識は清明だが顔貌は苦悶様である。

処置として**適切でない**のはどれか。

a　呼吸管理
b　血漿交換
c　デブリドマン
d　ペニシリンG静脈注射
e　抗破傷風ヒト免疫グロブリン静脈注射

74　17歳の男子。バイクの単独事故。胸部を強く打ちショック状態で搬入された。来院時のFAST（心エコー）所見を示す。

この症例の所見として正しいのはどれか。**2つ選べ。**

a　頸静脈虚脱
b　静脈還流低下
c　呼吸音の低下
d　中心静脈圧上昇
e　出血性ショック

FAST所見

75　2歳の男児。歩行中転倒しそうになり、母親が右手を強く引っ張り上げたところ、急に泣き出し、以後、全く右上肢を動かさなくなった。

最も考えられる疾患はどれか。

a　肘内障
b　肘関節脱臼
c　手関節脱臼
d　腕神経叢麻痺
e　上腕骨顆上骨折

76　33歳の女性。会社の定期検診で甲状腺腫瘤を指摘され来院した。最近、安静時の動悸や発汗過多が気になるようになり、２か月で３kgの体重減少がある。頸部皮膚の発赤や、圧痛は認められない。甲状腺左葉に弾性軟、表面平滑な３cm大の腫瘤を触知する。赤沈１時間値 12 mm、CRP 0.5 mg/dl、TSH <0.01 μU/ml（基準0.27 ～4.20）、F-T3 6.4 pg/ml（基準2.73 ～4.50）、F-T4 3.2 ng/dl（基準1.00 ～1.80）、TSH受容体抗体陰性、抗サイログロブリン抗体陰性、抗甲状腺ペルオキシターゼ抗体陰性。頸部超音波写真を示す。

この患者の甲状腺腫瘤に集積するRIはどれか。**２つ選べ。**

a　^{123}I

b　^{67}Ga

c　$^{99m}TcO_4^-$

d　^{123}I-MIBG

e　^{201}Tl (delayed image)

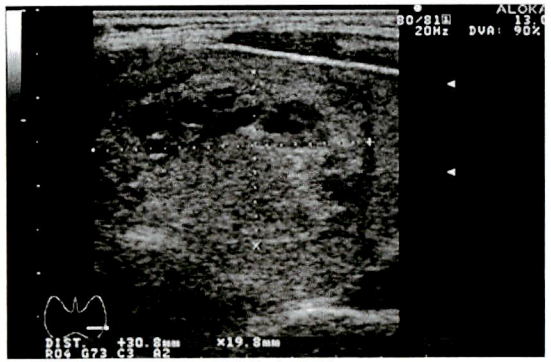

頸部超音波写真

77　40歳の女性。１週間前より感冒症状あり。２日前より頭痛が出現し、今朝より意識が低下したため受診した。体温 39℃。脈拍 90 /分。意識 JCS II-10。脳神経に異常なし。四肢の運動麻痺なし。項部硬直を認める。頭部CTでは異常を認めない。腰椎穿刺を行った。

脳脊髄液所見：白色混濁、初圧 220 mmH_2O、細胞数 8,500/mm^3(95%以上多核球)、糖 15 mg/dl(基準 50~70)、蛋白 120 mg/dl（基準 15~40）

治療として**誤っている**のはどれか。

a　高張減圧薬を投与する。

b　鑑別診断が確定するまで、抗ウイルス薬（アシクロビル）を併用する。

c　起炎菌の同定を待たずに、ペニシリン系抗菌薬の投与を開始する。

d　解熱して炎症反応が陰性化した後も、1週間程度抗菌薬を継続する。

e　起炎菌の同定と感受性検査の結果を待って、適切な抗菌薬の投与を開始する。

78　38歳の男性。１年前から右手が勝手に動くようになり、そのころから抑うつ的となった。次第に手のぴくつきは広がり、ひじから先が動くようになり、それは左手にも出現した。１年後には足も勝手に大きく動くようになり、あたかも踊っているようにみえたが、自分で運動は止められなかった。このため歩行もままならなくなった。父にも50歳頃から同じような症状があり、60歳には寝たきりになり入院している。

頭部MRIを実施した場合病変が認められるのはどこか。

a　赤　核

b　黒　質

c　被　殻

d　尾状核

e　歯状核

79　77歳の女性。普段より家庭菜園や熱帯魚飼育を行っていた。１か月前より手背に結節が出現し徐々にリンパ管に沿って上行し、次第に写真の様な病変を形成した。

診断に**有用でない**検査法はどれか。**２つ選べ。**

a　真菌培養

b　皮膚生検

c　抗酸菌培養

d　皮膚描記症

e　蛍光抗体直接法

写真

80　30歳の女性。既往歴に喘息があった。８年前より通年性の左鼻閉、膿性鼻汁の流出を繰り返していた。鼻出血や頬部痛はなく、手術歴の既往もなかった。鼻閉が続くために受診した。血液検査所見では、異常は認めなかった。

受診時のCT画像を示す。

考えられる疾患はどれか。

a　急性喉頭炎

b　慢性副鼻腔炎

c　アレルギー性鼻炎

d　術後性上顎嚢胞

e　中咽頭癌

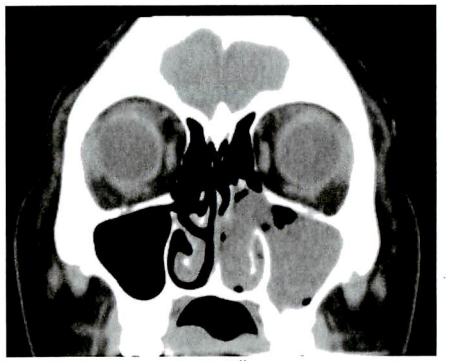

CT画像

81　43歳の男性。人間ドックの腹部超音波で左腎臓に異常を指摘され、近医を受診した。受診後の画像を示す。

今後の治療として適切なのはどれか。

a　経過観察

b　抗菌薬投与

c　分子標的薬投与

d　根治的腎摘除術

e　尿管ステント挿入術

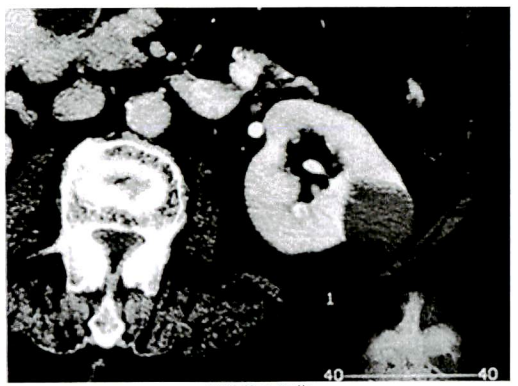

受診後の画像

82　23歳の男性。３週前から右眼の充血、眼脂、流涙が出現し、症状が改善しないため受診した。下眼瞼円蓋部に大型の濾胞が多数みられ、擦過標本よりProwazek小体を認めた。患側の耳前リンパ節の腫張・圧痛もある。

最も考えられるのはどれか。

a　単純ヘルペス結膜炎

b　アレルギー性結膜炎

c　クラミジア結膜炎

d　流行性角結膜炎

e　細菌性結膜炎

83 28歳の１回経産婦。外来健診で胎児発育の異常を指摘され妊娠33週に入院となった。妊娠週数は初期の頭殿長で確認されており誤りはなかった。

妊娠・分娩歴：第一児目を妊娠38週に2,000gで出産

生活歴：喫煙20本/日、５年間

現　症：身長160cm、体重60kg（非妊時55kg）、腹囲70cm、子宮底長25cm、血圧 120/70 mmHg

内診所見：先進部は児頭で子宮口は閉鎖し破水は認められない。

血液尿検査所見：特記すべき異常無し。

超音波検査所見：胎児推定体重1,000g、胎児奇形は認められない。入院時の胎児心拍数図を示す。

考えられるのはどれか。

a　羊水過多

b　胎動の増加

c　頭囲/腹囲比の低値

d　胎児呼吸様運動の消失

e　臍帯動脈RI（resistance index）の低下

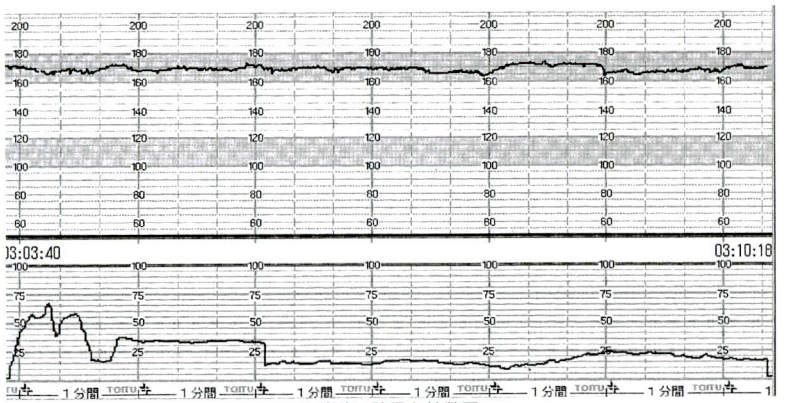

入院時の胎児心拍数図

84 30歳の初産婦、妊娠経過は順調であった。妊娠40週５日に3,900g、アプガースコア１分値９点、５分値10点の男児を吸引分娩で出産した。分娩所要時間は45時間で分娩第Ⅲ期までの出血量は1,000 mlであり出血が持続している。

この妊婦で疑われるのはどれか。**２つ選べ。**

a　常位胎盤早期剥離

b　弛緩出血

c　子宮破裂

d　子宮頸管裂傷

e　全前置胎盤

85 69歳の男性。近医にC型肝硬変で通院していたが、腹部超音波検査で肝右葉に巨大肝腫瘤を認めたため当院紹介となった。当院受診時の腹部CT像（a, b）を示す。入院加療予定であったが、受診後10日後の朝、突然、右上腹部から背部にかけて激痛が生じ救急車で来院した。脈拍 120/分、整。血圧 90/50 mmHg。意識清明。顔面蒼白。眼球結膜に軽度黄疸あり。腹部は膨隆し右季肋部に圧痛あり。反跳痛なし。肝、脾は触知せず。血液生化学所見：赤血球 252万、Hb 8.8 g/dl、白血球 3,000、血小板 7万。血清総蛋白 6.0 g/dl、アルブミン 3.0 g/dl、総ビリルビン 2.5 mg/dl、AST 120 IU/l、ALT 146 IU/l、LDH 580 IU/l（基準 106-220）、BUN 30 mg/dl、Cr 1.1 mg/dl、α-フェトプロテイン 280 ng/ml（基準 10 以下）、PIVKA-II 2,550 mAU/ml（基準 40 未満）。腹部超音波上腹腔内に液体貯留を認めたため試験穿刺を行ったところ血性腹水であった。

適切な治療はどれか。

a　放射線療法

b　経皮経肝胆道ドレナージ

c　経静脈的化学療法

d　肝動脈塞栓術

e　肝切除術

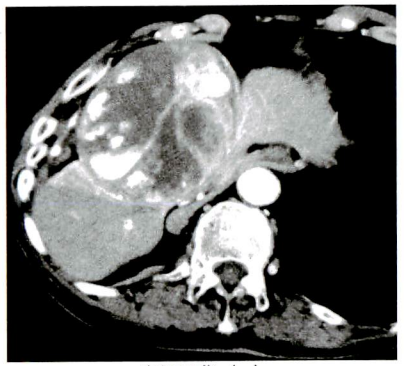

腹部CT像（a）

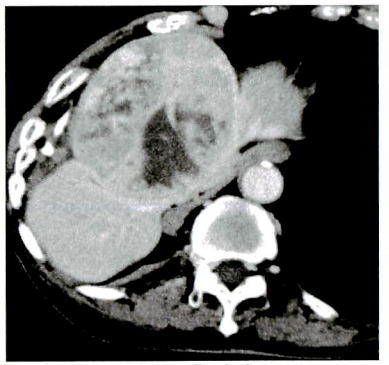

腹部CT像（b）

86 74歳の男性。10年来、糖尿病で外来通院中であったがHbA1c値の急な悪化を認めたため腹部CTを行った。腹部は平坦で圧痛はなく、腫瘤は触知しない。血液所見：赤血球 536万、Hb 14.2 g/dl、白血球 6,300、血小板 26.0万。血液生化学所見：総ビリルビン 2.6 mg/dl、AST 418 IU/l、ALT 500 IU/l、空腹時血糖 285 mg/dl、アミラーゼ 84 IU/l、HbA1c 10.4%（基準5.8以下）、CA19-9 886単位（基準37以下）、Span-1 54.0 U/ml（基準30以下）。腹部造影CTとERBD後の写真を示す。

治療法はどれか。

a　乳頭括約筋形成術

b　膵分節切除術

c　十二指腸温存膵頭切除術

d　膵頭十二指腸切除術

e　膵体尾部切除術

腹部造影CT

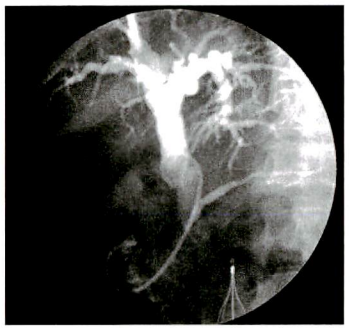

ERBD後

87 60歳の男性。検診の胸部CTで異常陰影を指摘され、気管支鏡検査が行われた。胸部単純CT及び生検による病巣の病理組織像を示す。

診断はどれか。

a 腺　癌

b 小細胞癌

c 肺結核症

d 間質性肺炎

e 扁平上皮癌

胸部単純CT

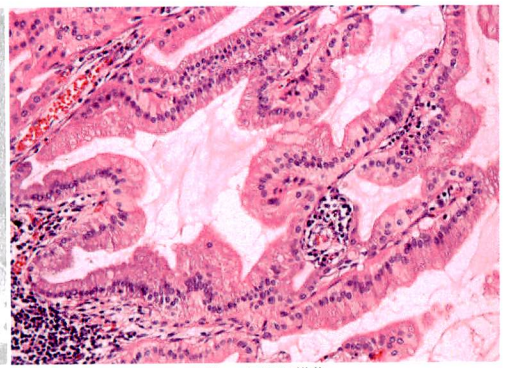

病巣の病理組織像