506-01

○a　マントル細胞リンパ腫はそのほとんどに t（11;14）（q13;q32）の相互転座が存在し、そのためにサイクリン D1 が過剰に発現する。サイクリン D1 は、癌抑制遺伝子によって合成される RB 蛋白を不活化するため細胞の無秩序な増殖が起こる。（STEP 内科②P302）

○b　MALT リンパ腫患者の 90%以上で Helicobacter Pylori の感染が認められ、Hp の除菌をおこなうとリンパ腫が退縮することが明らかになっている。（STEP 内科⑥P88）

○c　Burkitt リンパ腫は EBV に関連し、顎骨に腫瘤を形成して小児に好発する。組織片を貪食した Mφ が細胞間に散在し、その組織像はあたかも星空を思わせることから starry sky 像と呼ばれる。（Yn G-60、南山堂医学大辞典）

×d　慢性リンパ性白血病のうち B-CLL では B 細胞抗原（CD19、CD20、表面 Ig など）や CD5、T-CLL では T 細胞抗原（CD2、CD30 など）が陽性である。CD34 は全能性幹細胞で陽性。（Yn G-48　STEP②P189、289）

○e　節外性 NK/T リンパ腫はそのほとんどが鼻腔に初発し腫瘤による鼻閉や血性鼻漏をきたす。腫瘍細胞の中から高率に EBV のゲノムが検出されており疾患との関連性が指摘されている。高悪性度リンパ腫で全身に浸潤したり白血化を引き起こしたりすることが多い。（STEP②P304）

506-2

KEY WORD

① 渡航歴あり

② 倦怠感・悪寒・戦慄・数日おきに繰り返す発熱

③ Hb12.1g/dl、直接ビリルビン↑、GOT↑、LDH↑、網状赤血球↑（溶血性貧血）

④ トラウベ半月体縮小（鼓音縮小、濁音拡張→脾腫）

⑤ 肝機能検査の異常（肝障害）

×a　デング熱は熱帯・亜熱帯地域でみられ発熱・全身の疼痛・発疹を三徴とする。(STEP 内科②P128)

○b　マラリアは熱帯・亜熱帯地域を中心に流行しハマダラカ属の蚊が媒介する。
マラリアの三徴は以下のとおり。

・発熱発作（悪寒・戦慄を伴う数日おきの発熱）

・貧血（本虫が赤血球を食い破る）

・肝脾腫

KEY WORD はマラリアの症状に一致する。(STEP 内科②P156)

×c　腸チフスは、チフス菌の糞口感染や汚染された食物を介する感染で起こる。
発症 1 週間目は発熱、脾腫、バラ疹が現れ、2 週目は下痢または便秘を呈する。高熱時には相対的除脈をきたす。また、血液検査では白血球が減少し、好酸球が消失する。(STEP 内科②P55)

×d　A 型肝炎は HAV の経口感染により起こる。食欲不振、全身倦怠感などで発症し、2-3 日後から悪寒を伴う発熱、下痢、嘔吐、腹痛などの消化器症状をきたす。その 1 週間後には黄疸、肝腫大を呈し、自覚症状は軽快する。(STEP 内科⑥P201)

×e　HIV 感染症には性、垂直、血液による感染がある。感染後数週間で感染者の 10～20%にインフルエンザ様症状（全身倦怠感、発熱、筋肉痛、関節痛、発疹、リンパ節腫脹）がみられる。この症状は 2、3 週間で消失し、その後は無症候性キャリア（AC）となる。AC の期間は平均 10 年とされる。(STEP 内科②P145)

カードコード506

問３

＜解説＞

赤血球390万、Hb10.9g/dl　→　貧血
注腸造影でＳ状結腸にapple core sign　→　大腸癌の画像所見

以上から、Ｓ状結腸癌が強く疑われるので、答えは大腸癌（腺癌）の腫瘍マーカーのCEA。

カードコード506

問4

＜解説＞

a：× 胸腔ドレーンは他部位のドレーンと異なり常に胸腔内を陰圧に保つ必要があるので、特殊なドレーンバッグのついたチューブを用いる。

b：× 開腹術後のドレナージの適応は、広範なリンパ節郭清を行った場合、消化管内容などにより腹腔内を著しく汚染した場合、血流障害などにより消化管吻合部の縫合不全のおそれの大きい場合などである。

c：○

d：× 開放式ドレーンは閉鎖式ドレーンに比べ感染が高率になる。閉鎖式ドレーンはつまりやすいという欠点がある。

e：× ペンローズドレーンは開放式ドレーンである。

カードコード 506

問５

＜解説＞

Ｂの左胃動脈以外は結紮切離しない。幽門側胃切除術で結紮切離するのは、左右の胃動脈と左右の胃大網動脈である。

林

6 ☆☆☆

吸気様喘鳴が認められることから，鑑別診断として，急性喉頭蓋炎，急性喉頭気管炎（クループ）などが考えられる。吸気性喘鳴、犬吠様咳嗽、嗄声をきたすクループ症候群の症状と合致している。急性の喉頭狭窄により発症する疾患である。

喉頭の単純 X 線写真にて，声門下部から連続した気管支透亮像の狭小化いわゆる pencil sign が認められ，急性喉頭気管支炎であると考えられる。

そこで，必要となる処置として，気道確保があり，この症例では陥没呼吸を認めることから，まず，エピネフリンの投与を行う。「やばい」と思うべき状態としては，チアノーゼを認め，喘鳴が小さくなったときである。それ以外の選択肢はこの中等症のクループでは優先度が低い。

木木

７，８，９

胸痛・呼吸苦が出現している。（血圧は下がっているのか不明？？）

胸部 X 線写真において，右胸部の外側の軟部組織に気腫，右胸水，胸郭の過膨張・横隔膜の不整，上肺野の透過性の亢進を認める。これらの所見より，皮下気腫，Ⅲ度気胸が考えられる。これらより，呼吸音の伝搬強度を強める要因はなく，肺胞呼吸音の増強は認められないであろう。診断としては気胸となる。当然，治療として，まず胸腔内ドレナージを行う。

１０　<u>解答　a</u>

毛包からの分泌物があり、１８歳と若く、37.2℃と微熱があるほか異常がない。

したがって答えはaとなる。

１１　解答　d

エックス線像で左の舟状骨の骨折を認める。

a Kienbeck 病は月状骨軟化症であり違う。

b Colles 骨折は橈骨遠位端骨折であり違う。

c Heberden 結節は DIP 関節に見られるものである。

d 舟状骨偽関節は正しい。

e 有鈎骨骨折は違う。

カードコード５０６

問題１２

解答　c

疾患　鉄欠乏性貧血

解説　末梢血標本をみると、Hb 含有量の少ない小型で希薄な RBC や大小不同な RBC が目立ち、奇形赤血球も見られることなどから小球性低色素性貧血を疑う。

さらに、喉の違和感・舌の腫脹から鉄欠乏性貧血と診断する。

食道ウェブとは鉄欠乏状態で食道上部３分の１の内側表層（粘膜）にできる薄い膜である。食道ウェブはまれにしか起こらず、貧血がどのようにウェブ形成を引き起こすのかは分かっていない。

鉄欠乏

⇒（鉄依存性酵素より）

粘膜、爪に異常

↓

口角炎

嚥下障害

カードコード５０６
問題１３

解答　b
疾患　前立腺癌(骨 meta)

解説　転移が認められている場合は内分泌療法(去勢術、エストロゲン療法、抗アンドロゲン療法、LH－RH 療法)を中心に行う。補助的に放射線治療を行うこともある。
病巣が前立腺内に限局していれば全摘術の適応となる。

カードコード５０６
問題１４

解答　d
疾患　境界性人格障害

解説　問題文より、患者は『情緒不安定』『対人関係不安定』であり、また眠剤を大量服用するなどの『自傷行為』も見られることから境界性人格障害を考える。

a：患者が何かの強迫観念にとらわれ、それが本人にとって苦痛及び社会的活動の妨げとなっている状態とはいえない。

b：幻覚・妄想・滅裂思考・奇異行動(陽性症状)や感情鈍麻・思考途絶・意欲低下・自閉(陰性症状)は本文からは読み取れない。

c：漠然とした不安感・特定の対象への不安感(恐怖)といった症状は見られない。

e：気分変調性障害とは神経症性うつ病とも呼ばれる。本患者に抑うつ気分などの症状は見られない。

カードコード　５０６　　問１５

以下の所見より急性膵炎と考えられる。

①飲酒後の上腹部痛

②腹部 CT にて膵腫大、辺縁の不明瞭化

③白血球、CRP、血清リパーゼの上昇

急性膵炎の重症度判定で用いられる血液所見には以下のものがある。

リパーゼ

アミラーゼは診断

出血傾向、Ｈｔ、BE、BUN、Ca、FBS、PaO2、
LDH、総蛋白、プロトロンビン時間、血小板

脱水

したがって選択肢の中で正しいのは、

a(血清 LDH)、e(血清カルシウム)である。

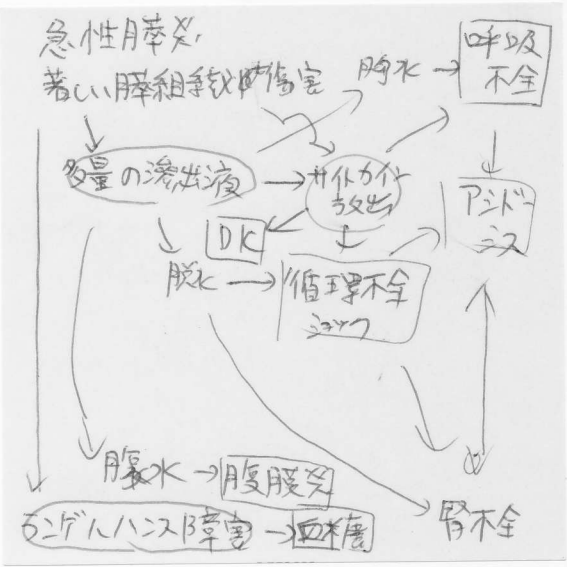

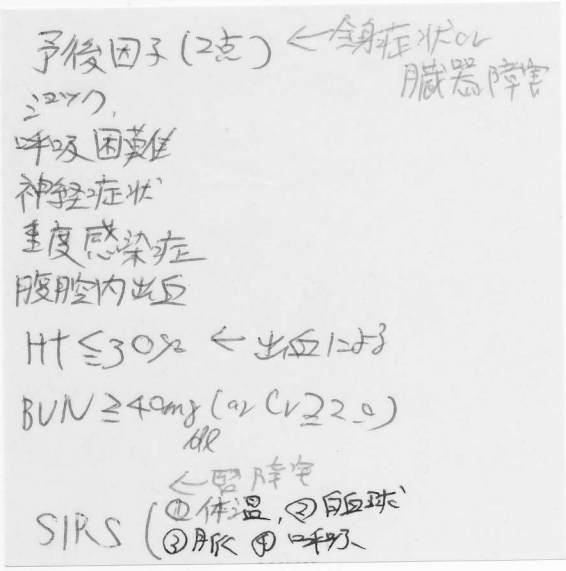

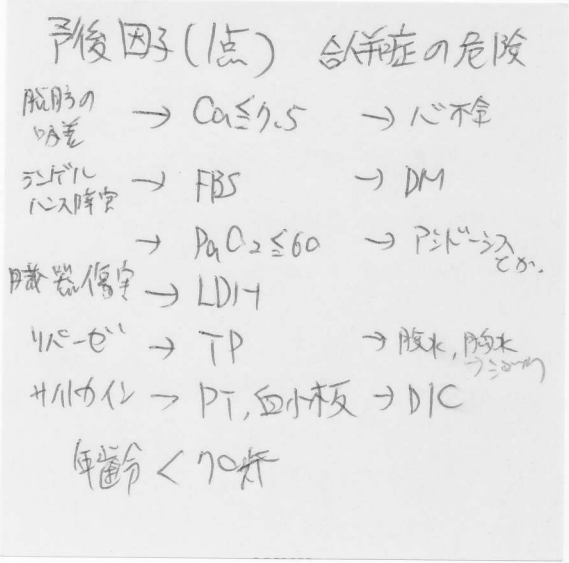

カードコード ５０６　　問１６

「二年前に右眼の視力が急激に低下したが一週間で自然軽快した既往がある。」
　→MS による視力障害が寛解したと考えられる。

「物が上下に揺れて見え、めまい感を感じるようになった。」
　→浮動性のめまい→中枢性

「全方向性上眼瞼向き眼振」
　→中枢性眼振

「T2 強調画像で高信号域」

以上より MS が考えられる。

正解は D(インターフェロン)である。

カードコード　５０６　　問１７

病理組織標本作成法を以下に示す

検体のホルマリン固定

↓

組織の切り出し　ヒメスで.

↓

自動固定包理装置(この機械内で脱水、脱アルコール、パラフィン浸透・置換が行われる)

↓

パラフィン包理(パラフィン浸透した組織からパラフィンブロックを作製する)

↓

ミクロトーム薄切(パラフィンブロックをミクロトームという装置を用いて薄切りする)

↓

スライドグラス貼付、乾燥

↓

脱パラフィン、脱キシロール、脱アルコール

↓

HE 染色

↓

脱水、透徹、封入(カバーガラス貼付)

以上のようにして病理組織標本は作製される。

よって正解は C(ホルマリン固定後、自動固定包理装置に入れる。)である。

２３、ｂｒｉｄｒｉｎｇ　ｆｏｌｄ（架橋ひだ）＝粘膜下腫瘍があるは、カルチノーマのみであるため。

２８、心房中隔欠損症にＰＡhanding を行った場合、心房圧が上昇し、右→左しゃんとが生じ、アイゼン面じゃー症候群を引き起こしてしまう。

ファロー四徴候と純型肺動脈閉鎖症では、肺動脈環境が元々少ないため PAhanding を起こしてしまうとより一層症状の悪化につながってしまう。

また、総肺静脈還流異常では、肺静脈がなく、肺から戻ってきた血流量は、大静脈に合流しているため、肺Ｂａｎｄｉｎｇを行うと左室圧が上昇し、右→左シャントがてしま大きくなってしまう。

２９、眼底検査で用いる検眼鏡には直像鏡と倒像鏡の２種類あり、写真は後者ど写真である。

18.

（主要所見）

左側腹部痛、下痢、血便

（KEY WORD）

①65 歳、高血圧、糖尿病

②突然の左側部痛、下痢、血便

③白血球 10,200↑、CRP2.5mg/dl↑

（画像所見）

下行結腸部　拇指圧痕像

　　縦走潰瘍

（ポイント）

65 歳の女性に突然の腹痛、嘔吐、下血がみられ、さらに注腸造影写真にて下行結腸にかけて拇指圧痕像がみられ、虚血性大腸炎と考えられる。白血球、CRP が上昇しており、炎症反応もみられる。虚血性大腸炎は、心房細動、動脈硬化、便秘等が誘因となりうる。また、腸管は血流障害により虚血状態となっており、粘膜損傷、粘膜下出血をきたしやすい。

（診断・解答）

c.虚血性大腸炎

（解説）

a.腸結核

主要症状は下痢であり、下血、血便は稀。

注腸造影では、輪状・帯状潰瘍を呈する。

b.進行性大腸癌

突然腹痛をきたすことは少ない。血便を呈することが多い。

d.クローン病

若年成人に多く、通常下血は呈さない。腹痛は持続性である。

注腸造影では、skip lesion、敷石像などがみられる。

e.潰瘍性大腸炎

若年成人に多く、腹痛は持続性である。

注腸造影では、連続性病変、ハウストラ消失、鉛管状偽ポリポーシスがみられる。

（基本事項）

【虚血性大腸炎】

腸間膜動脈の分岐である結腸動脈末梢枝の閉塞・狭窄のよる腸間膜の虚血性壊死を示す炎症性病変である。多くは粘膜下層や粘膜固有層の細い血管の閉塞によって起こる。

診断基準

①腹痛と下血で急激に発症

②直腸を除く左半結腸に発生

③抗生物質未使用

④便培養陰性

⑤特徴的な画像（内視鏡の炎症像やＸ線での拇指圧痕像など）

⑥特徴的な生検組織像（壊死像など）

多くは内科的治療（輸液、安静、禁食など）にて症状は数日程度で消失することが多い。中毒性巨大結腸症、腸壁の壊死・穿孔・狭窄の疑いがあれば、外科的切除を行う。

506-10－19

薬物負荷心筋シンチより心室中隔の虚血が見られて、負荷 3 時間後に回復していることから左前下行枝の再狭窄による狭心症と考える。

A ⇒負荷直後に虚血がみられ、有意な虚血があると考える。

B ⇒薬物溶出ステントにおける再狭窄の発生頻度は 5～10%。

C ⇒負荷 3 時間後に画像上の欠損部が消失していることから、心筋は生存していると考え、心筋梗塞は起きていない。

D ⇒血栓溶解療法は必ずしも有効でない。アスピリンなどの抗血小板療法を行う。 ←長期服用が必要

E ⇒長期のニトログリセリン療法は予後を改善しない。再ステントなど他の方法を考えるべき。

答え ~~e~~ b

- 抗凝固薬（凝固を抑制）
  - ヘパリン （AT-Ⅲ活性化） ←静脈
  - ワーファリン （Ⅱ,Ⅸ,Ⅶ,Ⅹ阻害）
- 抗血小板薬 ダメージ大 ←動脈
  - アスピリン
- 血小板溶解薬
  - ウロキナーゼ ←起急性期の
  - t-PA （心筋梗塞 脳梗塞

506-11-20

大動脈造影で上行大動脈から下行大動脈にかけて偽腔が見られ、大動脈解離と考える。

大動脈解離の症状

① 解離自体による疼痛：胸部から背部にかけての激しい痛み

② 破裂による症状：出血性ショック・心タンポナーデ　⇒　b の答え

③ 上行大動脈基部まで達する解離：大動脈閉鎖不全

④ 偽腔による狭窄・閉塞症状

↓

部位によって症状が異なる

総頚動脈部：脳虚血症状（めまい、意識障害、頭痛）

鎖骨下動脈部：上肢の血圧の左右差　⇒ c の答え

上行大動脈基部：大動脈弁閉鎖不全　⇒e の答え

肋間・腰部動脈部：対麻痺、胸痛、腹痛

冠動脈部：急性心筋梗塞　⇒ d の答え

下行大動脈部：上下肢の血圧の左右差

下腿動脈部：間欠破行、下肢壊死

胸腔・腹腔への大量出血、心タンポナーデなどによって血圧は低血圧に変化する　⇒a の答え

答え　a

21.

臍帯と胎盤の娩出中の写真である。

＜解答・解説＞

a.×

前期破水

早期破水とは、分娩開始後、子宮口の全開大前に破水するものを指す。

b.×

×

絨毛膜羊膜炎とは、膣の常在菌が上行性感染することで、絨毛膜、羊膜に炎症をきたす疾患である。頸管熟化、前期破水、子宮収縮を引き起こし、切迫早産の最大の原因である。

写真の胎盤に炎症所見は見られない。

c.×

←胎児心拍基線

新生児に異常はなく、抗生物質の投与の必要はない。正常より感染(−)

d.○

臍帯側の胎盤が見えており、Schulze 様式で娩出している。

【胎盤の娩出様式】

①Schulze 様式（胎児面から娩出）：胎盤中央部がまず剥離→胎盤後血腫を形成→辺縁部まで剥離が及ぶ→胎盤は胎児面から娩出

②Duncan 様式（母体面から娩出）：胎盤の下方（子宮口に近い部分）から剥離→上方まで剥離→胎盤は母体面から娩出

一般に①の方が②に比べて多い。

③Gesner 様式（混合型）

e.×

クレーデ圧出法とは、腹圧や軽い子宮底の圧迫を加えてもなお胎盤が娩出されない場合、子宮底を輪状にして子宮の収縮を促し、拇指を子宮体の前面に他の４指を後面に当て子宮体を身体の正中でつかみ、骨盤誘導線の方向に向かって圧迫する方法である。

写真では、軽く腹部を圧迫しているのみで、この方法は行っていない。

＜基本事項＞

【胎児心拍数陣痛図（CTG）】

CTG とは、胎児心拍数と子宮収縮（陣痛）圧を経時的に記録したものである。胎児の心拍数そのものの状態と、胎動や母体の子宮収縮に対して胎児の心拍数がどのように変化したかを合わせてチェックし、総合的に胎児の状態を評価する。

①基線の高さ（胎児心拍数基線）：胎児の心拍数を示す。110～160ppm が正常。

②基線細変動の有無（胎児心拍数基線再変動）：胎児の心拍数の変動を示す。6～25bpm が正常。

③一過性変動の有無及び変動（胎児心拍数一過性変動）：胎動や子宮収縮に対して胎児の心拍数がどのように変化したかを示す。徐脈が見られた場合、胎児の低酸素症の可能性がある。

507－22

進行性の痴呆症状、両肢の身震い様の不随意運動（ミオクローヌス）、等から Creutzfeld-Jacob 病（CJD）が疑われる。

a…CJD は一般的な髄液検査はすべて正常であるが、14-3-3 蛋白が高率に検出され、比較的特異度も高いことが分かっている。

b…CJD において周期性同期生放電（PSD）は 90%の症例に見られる。この放電の周期に一致してミオクローヌスが見られる。

c…CJD は最終的に無言無動状態になる。

d…正しい。

e…プリオン病であり、感染予防のための隔離は必要ない。

よって答えは e。

イヤーノート…J-141

506-24

血尿、蛋白尿、尿中赤血球が見られ、PAS 染色標本では糸球体にびまん性全節性のメサンギウム増殖性変化、蛍光抗体法標本ではメサンギウム領域に IgA と C3 のびまん性・顆粒状沈着が認められ、電子顕微鏡標本ではメサンギウムに deposit が認められる。以上から IgA 腎症が考えられる。予後に影響する因子は著名な繊維化、病初期から多量の蛋白尿、高血圧、腎機能の低下などが挙げられる。血尿の程度や血清 IgA 値は予後には関係しない。

答え　a,b

506-25

子宮頚癌の臨床進行期分類と治療

０期：上皮内癌

Ⅰ期：癌が子宮頚部に限局するもの（体部浸潤の有無は考慮しない）

Ⅰa；組織学的にのみ診断できる浸潤癌。肉眼的に明らかな病巣は、たとえ表層浸潤であってもⅠb期とする。

Ⅰb；臨床的に明らかな病巣が子宮頚部に限局するもの。または臨床的に明らかではないがⅠa期を越えるもの。

Ⅱ期：癌が頚部を越えて広がっているが、骨盤壁または膣壁下1/3には達していないもの。

Ⅱa；膣壁浸潤が認められるが、子宮傍組織浸潤は認められないもの。

Ⅱb；子宮傍組織に浸潤が認められるもの。

Ⅲ期：癌浸潤が骨盤壁まで達するもので、腫瘍塊と骨盤壁との間にcancer free spaceを残さない。または膣壁浸潤が下1/3に達するもの。

Ⅲa；膣壁浸潤は下1/3に達するが、子宮傍組織浸潤は骨盤壁まで達していないもの。

Ⅲb；子宮傍組織浸潤が骨盤壁にまで達しているもの。または明らかな水腎症や無機能腎を認めるもの。

Ⅳ期：癌が小骨盤を越えて広がるか、膀胱、直腸の粘膜を侵すもの。

Ⅳa；膀胱、直腸の粘膜への浸潤があるもの。

Ⅳb；小骨盤を越えて広がるもの。

Ⅲ期以上は放射線療法または化学放射線療法を行う。

答え　e

507-26

所見上塵肺が疑われるためｂ胸部Ｘ線撮影かｅ肺機能検査を行うこととなるが、まずやるべき検査ということならばｂ。
鉱山で勤務していたということからケイ肺が考えられ、Ｘ線上の所見としては上肺野を中心とした小粒状陰影や肺門部リンパ節の卵殻状石灰化などを見る。肺機能検査では拘束性障害と拡散障害がみられ、時に結節や腫脹したリンパ節が末梢気道を圧迫して閉塞性障害を合併し混合性換気障害が見られることもある。

イヤーノート…I81

506-17-27
口唇裂は生んだ後に手術して治すので人工妊娠中絶や胎児手術、帝王切開の必要はない。
胎児診断で分かったことは伝えてほしいとのことなので、病名だけを伝えるよりは専門家を同席して疾患について説明したほうがよい。
答えｄ

506－30

主要所見：水様性下痢

Key Word：①77 歳男性

②2 週間前に肺炎に対して抗菌薬を投与

③昨日から数回の水様性下痢が出現

④他の自覚症状(－)、vital sign 安定、集団発生(－)

解法の要点：肺炎に対して抗菌薬を投与された高齢者ということで腸内の正常細菌叢が破壊され、C.difficile が大量に増殖して毒素（トキシン A、B）を産生し、腸炎を発症したと考えられる。毒素は腸管内で産生されるので糞便中の C.difficile 産生 toxin の測定をまず行うべきである。原因薬剤はセフェム系が 40%であるが、原因薬剤中止後も炎症は遷延し、放置すれば死亡することもある。

診断：偽膜性大腸炎

正解：d

506-31

左右の腸骨綾を結ぶ線をヤコビー線といい、ヤコビー線と脊椎との交点は腰椎 L3/4 の部分である。L3/4 部分は馬尾が通り、ここを穿刺部位としても脊髄を傷つけることは無い。

L1 LXT.

答え　c

506－32

主要所見：麻酔開始後の心拍数・血圧低下

解法の要点：麻酔開始後 10 分で心拍数の低下と血圧低下が認められ、過鎮静の状態に陥ったと考えられる。

a：○乳酸リンゲル液は細胞外液であり、投与は適切である。

b：○エフェドリンは交感神経刺激薬（間接作用型；神経末端から NE を放出させる）であるので投与は適切である。

c：○血圧低下により全身の循環不全が生じるので酸素運搬が阻害され低酸素血症に陥る。よって酸素投与は適切である。

d：○アトロピンは副交感神経ムスカリン受容体拮抗薬であり、高度の洞性徐脈に対して投与される。

e：×プロポフォール超短時間作用型の静脈麻酔薬であり、呼吸抑制・循環抑制作用が強い。また脳血流を低下させるので過鎮静に対しての投与は禁忌である。

正解：e

506－33

解法の要点：造影剤は右肘部の皮静脈から投与されているので、まず上大静脈に入り、心臓→全身の動脈→全身の静脈→下大静脈という経路で広がっていく。よって選択肢をみていくと、a：大動脈→b：上腸管膜動脈→c：脾静脈→d：左腎静脈→e：下大静脈となるので最後に到達するのはe：下大静脈である。

腕から戻ってくる静脈が上大静脈に注ぐことが分かれば正解が導き出せる。

507-34

右の声帯に限局する 2mm 大の赤白色病変で生検結果が扁平上皮癌である。
以上より T1a（一側声帯に限局）の声門癌と考えられる。
扁平上皮癌は放射線感受性が強く、発声器官が温存できるため、T1 の大部分は放射線単独療法が第一選択となる。

よって答えは e。

イヤーノート…N９１

喉頭癌
〜声門を中心に、
声門上癌、声門癌、声門下癌
に分かれる
予後良
→ リンパ行性転移しやすく、予後悪
診）
T1：腫瘍は限局
T2：腫瘍が声門上へ声門or声門へ声門下へ進展
T3：癌浸潤により、声帯固定。
T4：喉頭外へ。

(注) 扁平上皮癌なので、
T1：放射線 or レーザー
T2：放射線 or 喉頭部分切除
しやすい
T3：喉頭全摘
T4：拡大喉頭全摘
甲状腺とか周囲のもとる。