503

1　a　×　注射部位の筋の運動は血流を豊富にし、吸収を早める

　b　×　高体温は血流がよくなり、吸収が早まる。

　c　×　筋肉は皮下組織に比べ毛細血管が豊富で、吸収が早い

　d　○　硬結部位はコラーゲンの増生により毛細血管が少なく、吸収が遅い。

　e　×　マッサージによって血流は豊富になり、薬物は血管内へ入りやすくなる

503

2　KEY　WORD

① 20 歳女性

② 発熱

③ 蝶形紅斑

④ 口腔、硬口蓋の無痛性潰瘍

⑤ 尿蛋白４+、尿沈査所見（RBC、WBC、各種円柱）

⑥ 白血球 2080

⑦ 抗核抗体 160 倍

より、本疾患はＳＬＥと考えられる。

ＳＬＥでは、抗 ds-DNA 抗体、抗 Sm 抗体が特異性高い。

a　×　抗 SS-B 抗体：sjögren 症候群

b　×　抗 scl-70 抗体：強皮症

c　○

d　×　抗 CCP 抗体：関節リウマチ

e　×　MPO-ANCA：PN、アレルギー性肉芽腫性血管炎

◎ MPO-ANCA：
顕微鏡的多発血管炎
アレルギー性肉芽腫性血管炎
(Churg-Strauss syn)

◎ PR3-ANCA：
(C-ANCA)
Wegener肉芽腫 → 副鼻腔炎 とも
側頭動脈炎

503

3　①血性乳汁分泌がある

②マンモグラフィーにて

・濃淡不均一な腫瘤陰影

・辺縁の放射状陰影（spicula）

③超音波検査にて

・不整形な腫瘤陰影

・後方エコーの減弱

により、本疾患は乳癌と考えられる。

治療法は以下のように選択される。

（腫瘍摘出術）
円状部分切開
扇状部分切開

乳房温存術	乳房切除術
・腫瘍径が４cm以下 ・広範な乳管内進展がない ・明らかな多発癌ではない ・広範な石灰化がない	・腫瘍径が４cm以上 ・広範な乳管内進展を認める ・多発癌 ・広範な石灰化 ・放射線療法ができない

（病気がみえる　婦人科）

現在、乳房切除の標準術式は胸筋温存乳房切除術であり、胸筋合併乳房切除術はあまり行われない。また、腫瘤摘出術を行う施設は少ない。

本問は、腫瘤径は 2.5 cmと小さいが、乳管内進展や石灰化像、腫瘤部位より、乳房温存術ではなく胸筋温存乳房切除術を選択する。

正解：b

乳癌：40～60歳代
血性分泌物⇒乳管内進展
@ 様上皮からなる小葉癌
乳管よりなる乳管癌 が多い
転移：肺骨皮膚

手術
基本：胸筋温存乳房切除術。
ただし
@ 腫瘍径 4cm以下
@ 進展（－）
@ 多発（－）
@ 石灰化（－）
の時は、乳房温存術でもよい

５０３　問４

FISH 法とは蛍光物質を利用して特定遺伝子の断片 DNA（プローブ）を染色体や核 DNA とハイブリダイズさせ、その遺伝子の増減（欠失や増幅）や染色対中の位置（マッピング）を調べる方法である。プローブには特定遺伝子の断片ほか、各染色体セントロメア特異的配列に対応する DNA、特定染色体全領域をカバーする DNA などが用いられ、染色体の数的異常、構造異常の解析に利用されている。

CML で認められる Ph1 染色体とは、第 9 染色体と第 22 染色体の長腕間の相互転座 t(9：22)(q34；q11)の結果生じる第 22 番染色体由来の小型染色体である。すなわち，第 9 番染色体上に位置する ABL 遺伝子が第 1 イントロン内で切断され、第 22 番染色体上へ転座し、bcr(breakpoint cluster region)と呼ばれる 5.8kb の領域内で切断を起こした BCR 遺伝子と BCR/ABL 融合遺伝子を形成する。

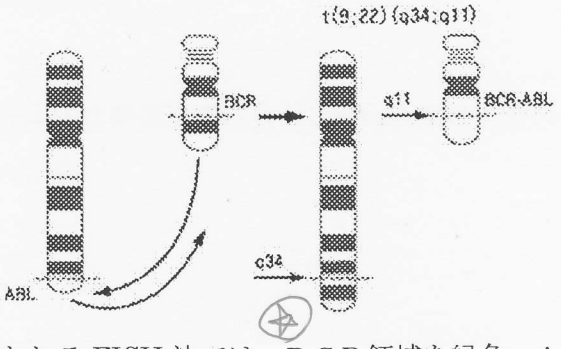

CML を診断する際に行われる FISH 法では、ＢＣＲ領域を緑色、ＡＢＬ領域を赤色に発色させ、BCR/ABL 融合遺伝子を黄色に発色させる。

上記を知らなくても、B で赤と緑がそれぞれ２ヶ所で光っていることから正常な細胞の 2 組の相同染色体の同じ領域がそれぞれ赤と緑に発光していると考えられる。一方 A では、赤と緑に発光する領域が 1 組と、さらに黄色に発光する領域があることから、相互転座により生じた新たな領域の存在が考えられる。A で光っている黄色の部分は赤く発光させた部位と緑に発光させた部位が融合した領域と考えられる。

その上で a～e の選択肢を考える。

a:上記のとおり融合遺伝子は黄色に発光している。

b:第 1 選択であるイマチニブの 30 か月における有効性は血液学的完全寛解 97%、細胞遺伝学的大寛解（Ph 染色体消失 35%未満）90%、細胞遺伝学的完全寛解（Ph 染色体消失）82%である。

c:分裂中期なら赤、緑に発光する領域が４ヶ所ずつ存在すると考えられるため誤り。

d: 遺伝子異常 t(8；21)(22q；22q)が見られるのは急性骨髄性白骨病の M2 である。

e:RealTime-PCR 法は感度が高く 100 万分の１個のＰｈ細胞でも検出可能であるのに対し、FISH 法はＰｈ細胞が５%以上無いと検出できない。

５０３　問５

写真より右側腹部から腹腔内に１本のドレーンが挿入されていることがわかる。
以下それぞれの選択肢について考える。
a:上から挿入されているのは胃ゾンデである。
b:ドレーンは右側腹部から挿入されている。
c:クリップは動静脈を切離する際に動静脈に行う処置で臓器内に残存することはないため誤り。
d:上に同じ
e:留置部位、先端の形状から下方から留置されているドレーンが尿道カテーテルであるとわかる。
また、メジャーな腹部手術では術後１日目であればほとんど全ての患者さんに尿道カテーテルが挿入されている。

画像だけでなく患者さんの全ての情報からの総合判断が必要とのことです。

５０３　問６

本症例は寛解導入で１ヶ月経っても骨髄抑制からの回復が見られないとの臨床経過の記載から、有熱性の好中球減少患者で発熱が見られるケース(febrile neutropenia:FN)と考えられる。
FN のガイドラインでは
１）第３世代セフェム＋アミノグロコシド　あるいは
２）第４世代セフェム or カルバペネム系の単剤投与
が推奨されている。
好中球が正常である患者の肺炎などの対応と異なる。

以下、他の選択肢を考察する。
a:寛解導入の失敗を疑ったら、骨髄検査を行い芽球の割合、３系統の細胞の回復、抑制の程度を評価し、寛解導入の失敗と判断されたら、再寛解導入を行う。しかし、本症例は回復が見られない状態で発熱を見ているので、感染巣を検索し抗生物質の投与を優先する。化学療法開始は感染症の沈静化を見るまで延期する。

b:寛解導入失敗の場合、１ヶ月も何もしなければ、いずれ白血球は増加してくるが、芽球も増えてくる。発熱に対する処置が無いのも間違いである。

c:寛解導入期には、プロトコールに従った抗ガン薬以外にも、胃腸薬、尿酸合成阻害薬、バクタ（カリニ肺炎予防薬）など使用するので、薬剤性の骨髄抑制、肝障害などは常時注意する必要はあるが、熱型観察を第１目標に薬剤を中止することは現場では行っていない。

e:AML であるので、原則、G-CSF は使用しない。長期に発熱が継続し、敗血症、重篤な肺炎なども合併する場合、芽球増加も覚悟で G-CSF の使用を試みる。

５０３－７　僧帽弁狭窄について正しいもの

a　連続性雑音・・・収縮期から拡張期に通じて続く雑音。連続的な血流による。

①大動脈から静脈系へのシャント（PDA、Valsalva 動脈瘤破裂、大動脈中隔欠損症）

②冠動脈より静脈系へのシャント（冠 or 肺動静脈瘻）

b　Ⅱ音の固定性分裂・・・Ⅱ音の分裂が呼吸によらず一定となるもの。右心房が容量負荷の状態にあるときにみられる。　ずっとが後

ASD、ECD、PAPVR など

c　心尖部拡張期雑音・・・僧帽弁に異常がある。

MS など

d　心尖部汎収縮期雑音・・・逆流性雑音のことで、僧帽弁に異常がある。

MR など

e　胸骨左縁収縮期雑音・・・胸骨左縁には２LSB の肺動脈領域と３LSB の erb 領域がある。

２LSB では PS、ASD、ECD、機能性雑音が挙げられ、３LSB では逆流性の VSD と MR、または駆出性の HOCM が挙げられる。

５０３－８　65 歳の女性。骨転移を伴う乳癌で入院である。昨日より四肢、末梢に紫斑が出現する

ようになり、今朝より血圧も低下傾向を示した。

病態を反映する検査所見はどれか。２つ選べ。

悪性腫瘍による DIC を起こしている状態であり、そのために紫斑が見られる。また血栓傾向によるショックとなり、血圧低下が見られる。

a.　血栓傾向にあるため血症板は減少する。

b.　凝固因子は活性化され消費されているため、PT、APTT は延長する。

c.　上記参照。

d.　微小血栓が多数形成されているため、フィブリノゲンは減少する。

e.　二次線溶亢進のため、D-ダイマーは高値となる。

<503-9～11>

・ Key word

① 外傷後の一過性の意識消失

② 約3時間後、次第に意識レベルが低下

③ 意識レベルの低下に伴う反対側の右半身麻痺（脳ヘルニア徴候）

・ 解法の要点

この問題は点数が稼げるところだと思うので、しっかりおさえましょう。上記の key word と外傷部位に一致した頭部 CT で凸レンズ状の high density area（血腫像）で診断します。

・ 診断

急性硬膜外血腫

・ 解説

【9】

急性硬膜外血腫は外傷が原因なので、外傷部位に一致した線状骨折を伴うことが多い。また、受傷直後（1時間以内）の頭部 CT ではまだ血腫が形成されず見過ごしやすいので注意が必要。

(a)・(b)　外傷の後の鼻出血や髄液漏・頭蓋内気腫は頭蓋底骨折を疑う所見。

(c)　成人の 70～90%に線状骨折を伴う。正しい。

(d)　水頭症の原因は、髄液の分泌過剰・通過障害・吸収障害に大別される。外傷による水頭症の可能性は否定できないが頻度は高いとはいえない。

(e)　外傷で仮性髄膜瘤になることは考えにくい。

<正解>　(c)

【10】

急性硬膜外血腫で破綻する血管として、中硬膜動脈・上矢状静脈洞・横静脈洞・板間静脈があげられる。主に体表に近い血管が破綻すると考える。

動脈性出血は剥離が早いため意識清明期が短く（約6時間）、静脈性出血は意識清明期が長い（2・3日）。

(a)　急性硬膜外血腫で中大脳動脈のような大きな動脈の損傷は考えられない。

(b)　浅側頭動脈は頭蓋骨外を走行するのでは破綻しても頭蓋内血腫を作らない。

(c)　破綻する血管として最も多い。正しい。

(d)　シルビウス静脈はシルビウス裂を走行しているため急性硬膜外血腫で破綻することはない。

(e) 横静脈洞も破綻する血管としてあげられるが、意識清明期が3時間であること・外傷部位が側頭部であること（横静脈洞は後頭蓋の外傷で多い）から考えにくい。

<正解> (c)

【11】

治療は開頭術による血腫の除去と出血源の止血。放置すると経過は不良で死の転帰をとることもあるが、早期に発見して治療を行えば予後は良好である。

(a) 脳圧降下をしても根本的な治療にはならない。

(b) 慢性硬膜下血腫の治療。血腫の成分がモーターコイル状（要は液体成分）であるため穿頭によるドレナージが可能となる。

(c) 正しい。

(d) 脳動脈瘤や脳動脈の破綻によるクモ膜下出血の治療法。止血はできるかもしれないが、血腫の除去を行えないため適切ではない。

(e) 頭部外傷による器質性脳疾患として痙攣を起こすことがあるが、原疾患の治療とはいえない。

<正解> (c)

・ 補足

今回は急性硬膜外血腫でしたが、それと比較して急性硬膜下血腫・慢性硬膜下血腫はおさえたほうがいいと思います。特に意識清明期の有無と頭部CT上の所見の違いなどはイヤーノートのJ-205に比較した表があるので参考にしましょう。慢性硬膜下血腫はJ-206にあります。

クエバンでも一般問題で急性硬膜外血腫の好発部位・破綻する血管・画像所見・治療法についての問題がありました。選択肢で急性硬膜下血腫や慢性硬膜下血腫のことが出ているので、きちんとおさえれば点がとれるところだと思います。

５０３－１２　57歳の男性。１年前より左耳の耳鳴り～

聴神経鞘腫

小脳橋角部に発生する脳腫瘍の７、８割を占める腫瘍で、その発育・進展に伴い進行性難聴や耳鳴りなどの神経症状を呈する。進行とともに顔面神経麻痺、三叉神経症状、小脳症状を合併することがある。

本症例においては、耳鳴り、感音難聴、めまいが進行性にあり、MRI にて腫瘍性病変を認めていることから、聴神経腫瘍と強く疑われる。

よって温度眼振検査を行うと患側の半規管麻痺（CP）を示す。

よって正解はｅとなる。

"レノグラフ"　・静脈に造影剤投与
「静脈→尿細管→腎より排泄」の
排泄動態を評価する。

Code 503　問13
正解：b
解説：
a：腹痛の原因は細菌性腸炎であり、尿路の通過障害の原因は感染による炎症が疑われるため、尿沈渣を行う必要がある。←白血球もと。
c：腎・尿路の排泄動態を評価するためにレノグラムを行う必要がある。
d：尿路の通過障害が起きている部位を明らかにするために排尿時膀胱造影は必要な検査である
e：水腎症の評価をするために腹部エコーは必要。

Code 503　問14
正解：a
解説：
手根管症候群の症状：手掌部の疼痛
母指球萎縮・母指対立筋筋力低下（猿手）
Ⅰ～Ⅲ（Ⅳ）指の痺れ・痛み
Ⅱ・Ⅲ指末梢の感覚障害
正中神経の運動神経伝導速度低下、感覚神経伝導速度低下
下垂手は橈骨神経障害の症状であるので、aは誤り。

Code 503　問15
正解：b
解説：
精神障害による自傷他害もしくはその危険が高いときは県知事命令に基づき、２名の精神保健医が行う診察を得る「措置入院」の形式で入院加療を開始する。この場合、県職員が立ち会うこと、家族に通知し診察に立ち合わせる手続きを踏む必要がある。
このような精神症状を有し、しかし何らかの理由で全ての手続きを経ることができない場合は、例えば指定医１名の診察のみで入院措置を行うことも７２時間に限り可能で、これが『緊急措置入院』である。
問題は正式な手続きを経ており、正解はｂとなる。

５０３－１６

答：c

解説：

扁平上皮病変としては日本母性保護産婦人科医会の細胞診クラス分類では classⅢa であり、中等度異形成を認めます。

異常所見としては、中層型の扁平上皮細胞に異型が見られます。核は腫大するとともにクロマチンの染色性は増加し、核細胞質比（N/C 比）は上昇しています。

a→正常であれば上記のような異常所見は認められないので×

b→コイロサイトーシスとは HPV6 型、11 型により生じる尖圭コンジローマのときに見られる空胞細胞のことであり、以下のように細胞内の核周囲に空胞が認められます。

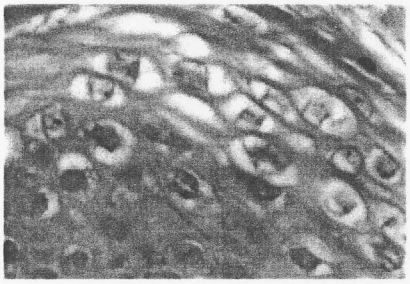

従って、そのような所見は認められないので×

c→○

d→浸潤性扁平上皮癌の場合は扁平上皮病変としては日本母性保護産婦人科医会の細胞診クラス分類では classⅤであり、N/C 比は極めて高く、核異型やクロマチン染色性の増大などによって明らかに悪性の腫瘍細胞が中心となり、さらに癌真珠の形成が認められます。また、免疫担当細胞が集まるので背景が汚くなります。従って、そのような所見は認められないので×

e→腺癌であれば、日本母性保護産婦人科医会の細胞診クラス分類では classⅣもしくはⅤであり、炎症担当細胞の習俗によって背景が汚くなるとともに、腫大した核が細胞質に突出するなどの顕著な形態異常を呈し、また、出細胞の重なり合いが異常であるために羽毛様のけば立ちやロゼット形成が認められます。従って、そのような所見は認められないので×

参考：

日本母性保護産婦人科医会の細胞診クラス分類

class Ⅰ	正常
class Ⅱ	異型細胞を認めるが、良性
classⅢ	悪性を疑うが、断定できない。
Ⅲa	悪性を少し疑う。軽度・中等度異形成を想定。このクラスから5%程度に癌が検出される。
Ⅲb	悪性をかなり疑う。高度異形成を想定。このクラスから50%程度に癌が検出される。
classⅣ	極めて強く悪性を疑う。上皮内癌を想定する。
class Ⅴ	悪性。浸潤癌を想定する

５０３－１７

答：c

解説：

エコー上、腹水が認められる。これは慢性 C 型肝炎によって肝機能が低下し、低アルブミン血漿をきたしたため、血漿膠質浸透圧が低下し、血中の水が組織へ移行したために生じる。また、下肢の浮腫もその為に生じる。そして、このことにより、循環血液量が減少するので、血圧が低下し、輸入細動脈圧も低下する。その結果レニン・アンギオテンシン・アルドステロン系が亢進し、ナトリウムの再吸収が亢進する。また、循環血液量を維持するためにバゾプレッシンが脳下垂体から分泌され、この作用で水の再吸収が亢進する。従って、a、b は誤っており、c が正しいことが分かる。

a→×

b→×

c→○

d→エコー急性胆のう炎や上胆嚢壁の肥厚を示す所見は認めれらないので×

e→血圧が低下していないので×

503

問題 18

文章より突然の労作時の前胸部痛。さらに心電図よりⅠ,aVL、V1～6 の ST 上昇、Ⅱ、Ⅲ、aVｆの ST 低下よりミラーイメージ、V1～４で異常 Q 波を認めることから、左冠動脈の心筋梗塞（前壁中隔、側壁梗塞）を疑う。

a. 右冠動脈。3 番の狭窄。

b. 左回旋枝の狭窄。

c. 左冠動脈。左回旋枝と左前下行枝の閉塞。

d. 左主幹部に病変あるが、血流保たれている。

e. 右冠動脈。

以上より、c となる。

問題 19

文章より第４肋骨胸骨左縁に全収縮期雑音聴取のエピソードと４腔断層像より心室中隔にシャントを認めることからｃ、心室中隔穿孔が考えられる。以下に心筋梗塞の合併症を挙げる。

	合併症	頻度	梗塞部位	診断	治療
急性期	心室性期外収縮	90％	前壁	ECG	リドカイン
	心室頻拍	2～5％		ECG	DCショック+リドカイン
	心室細動		前壁	ECG	前胸部叩打 →DCショック →リドカイン静注
	AVブロック	下壁梗塞の7～18％	右冠動脈（下壁）	ECG	硫酸アトロピン 一時的ペーシング
	洞性徐脈	10～20％	下壁	ECG	
	心不全	20～60％	前壁	心カテ，心エコー	カテコラミン，IABP
	心原性ショック	10～20％	前壁	心カテ，臨床症状	緊急PTCA，CABG
4週間以内	乳頭筋断裂（合併症：MR）	2～3％	後壁・下壁	カラードプラー 心カテ	カテコラミン，IABP 緊急手術（MVR）
	心破裂	2～3％	前壁	心エコー カラードプラー	緊急手術
それ以降	心室中隔穿孔	0.5～4％	前壁中隔	カラードプラー	
	血栓・塞栓症	5％以下	前壁・心尖部	臨床症状，心エコー	アスピリン，ワーファリン
	左心室瘤	2～10％	前壁	心エコー ECG 左室造影	心室瘤切除術
	Dressler症候群	1～3％		心エコー	NSAIDs（アスピリン） ステロイド
	肩手症候群	2～3％		自覚症状	NSAIDs

右冠
→右と下壁，

左前下
→前壁中隔，前壁側壁
V3～V5

左回旋
→側壁
V4～V6

問題 20

胸部 X 線写真より、右中肺野に結節影を認める。

a、 気管分岐部リンパ節転移があれば、N2 である。

b、 右鎖骨上リンパ節転移があれば、N3 である。

c、 正解

d、 主気管支に浸潤があれば、T2～T4 である。

e、 同じ分葉内に肺内転移がある場合、M1 とはならない。

以下に TNM 分類を挙げる。

T：Tumor（原発腫瘍の進展度）

TX	• 原発腫瘍の存在が判定できない，あるいは画像上または気管支鏡的には観察できないが喀痰または気管支洗浄液中に悪性細胞が存在する．
T0	• 原発腫瘍を認めない
Tis	• 上皮内癌
T1	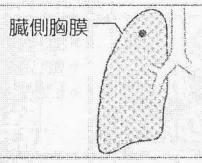 腫瘍の最大径≦3cm ＋ 肺組織または臓側内膜に囲まれている ＋ 気管支鏡的に癌浸潤が中枢におよんでいない （すなわち主気管支におよんでいない）
T2	• 腫瘍の大きさまたは進展度が以下のいずれかであるもの． ❶最大径が3cmを超えるもの． ❷主気管支に浸潤がおよぶが，腫瘍の中枢側が気管分岐部より2cm以上離れているもの． ❸臓側胸膜に浸潤のあるもの． ❹肺門におよぶ無気肺，あるいは閉塞性肺炎があるが一側肺全体にはおよばないもの． 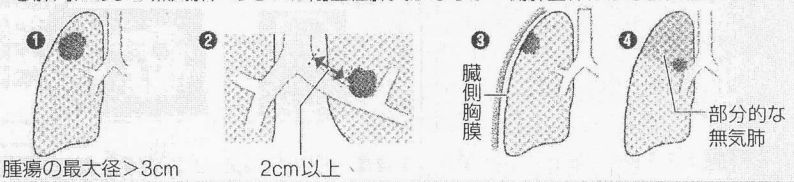
T3	❶大きさと無関係に隣接臓器，すなわち胸壁（superior sulcus tumor＊を含む），横隔膜，縦隔胸膜，壁側心膜のいずれかに直接浸潤する腫瘍． ❷または腫瘍が気管分岐部から2cm未満におよぶが，気管分岐部に浸潤のないもの． ❸または無気肺あるいは閉塞性肺炎が一側肺全体におよぶもの． 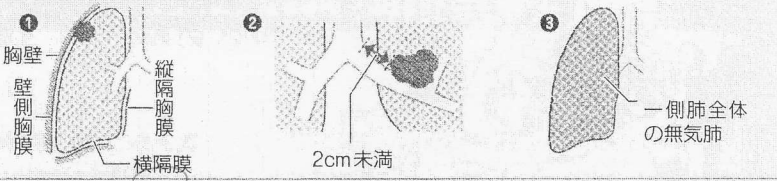
T4	❶大きさと無関係に縦隔，心臓，大血管＊＊，気管，食道，椎体，気管分岐部に浸潤のおよぶ腫瘍 ❷同一肺葉内に存在する腫瘍結節（肺転移） ❸悪性胸水・胸腔内播種 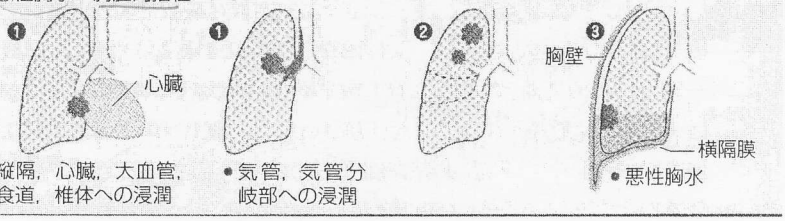 • 縦隔，心臓，大血管，食道，椎体への浸潤 • 気管，気管分岐部への浸潤 • 悪性胸水

T4:
← 縦隔 or
悪性胸水

N：lymph Node（所属リンパ節転移の有無や程度）

NX	● 所属リンパ節転移が判定できない
N0	● 所属リンパ節転移なし
N1	● 同側気管支周囲，および（または）同側肺門リンパ節，および肺内リンパ節転移で，原発腫瘍の直接浸潤を含む（第1群リンパ節まで）
N2	● 同側縦隔リンパ節および（または）気管分岐部リンパ節転移（第2群リンパ節まで）
N3	● 対側縦隔，対側肺門，同側または対側斜角筋前，または鎖骨上窩リンパ節転移（第3群リンパ節におよぶ）

M：Metastasis（遠隔転移の有無）

MX	● 遠隔転移が判定できない
M0	● 遠隔転移なし
M1	● 遠隔転移がある．ただし，（同側または対側の）他肺葉に存在する腫瘍結節も含まれる

● TNM分類は，臨床病期分類をcTNM，病理病期分類をpTNMと記載する．
● pTNM分類は，標準手術を行って初めて得られる．

例：右肺に原発腫瘍がある場合

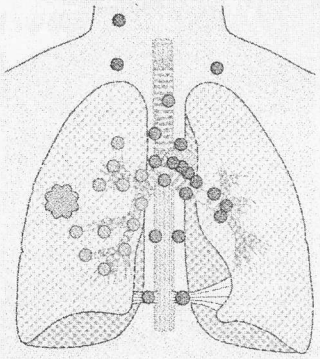

●：N1➡同側の肺内，肺門（第1群リンパ節まで）
●：N2➡同側の縦隔（第2群リンパ節まで）
●：N3➡対側の縦隔あるいは頸部転移（第3群リンパ節）

21. 答え；e

解説；理解は保たれているが、会話は非流暢→運動性失語

物品名が出てこない→語想起不良

エンピツ→「エンペツ」；錯語

復唱できない→超皮質性ではない。超皮質性失語では復唱が保たれる。

22. 答え；c

解説；DM と高血圧の既往、突然の意識障害、来院時の脈拍不整、ECG での Af 所見、頭部 MRI 所見と、右（病変側）に偏倚する眼球、左片麻痺より、心原性塞栓に基づく、右中大脳動脈塞栓症と考えられる。

▶ 脳梗塞の経過と治療

<table>
<tr><th>経過</th><th colspan="2">ラクナ梗塞</th><th>アテローム
血栓性脳梗塞</th><th>心原性塞栓症</th></tr>
<tr><td>超急性期（～3 時間）</td><td colspan="4">血栓溶解療法（t-PA 静注）</td></tr>
<tr><td>超急性期＋急性期</td><td colspan="4">脳保護薬（エダラボン）</td></tr>
<tr><td rowspan="4">急性期（～2 週間）</td><td colspan="4">抗血小板療法（アスピリン）</td></tr>
<tr><td colspan="2">抗血小板療法（オザグレル Na）</td><td rowspan="3">抗凝固療法
（ヘパリン）</td></tr>
<tr><td></td><td>アルガトロバン</td></tr>
<tr><td colspan="2">抗浮腫療法（グリセロール）</td></tr>
</table>

なお、リハビリはできるだけ早期に行う。

23. 答え；d

解説；

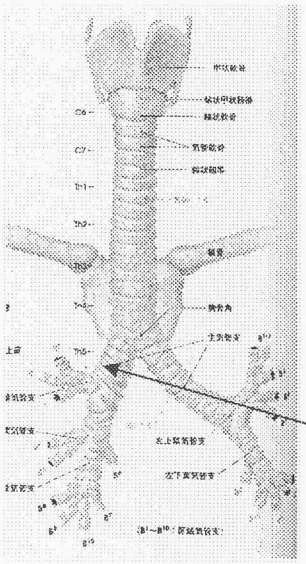

末梢に行くほど
たくさん枝分かれと
考える

右中間幹

総合試験 503 -24
検尿の試験紙法で検出できる物としてはｐＨ、アルブミン、ミオグロビン、ブドウ糖、ケトン体、潜血反応、ビリルビン、ウロビリノゲン、亜硝酸塩である。

ベンスジョーンズ蛋白は検尿の試験紙法では検出できない。通常は電気泳動を用いて検出する。

総合試験 503－25
まずこの写真は第一胎向単殿位なので、ａは不正解です。ｂも臍帯脱出はしていないため不正解です。この写真では先進部が臀部ですが、順調に分娩経過を辿っているため、直ちに牽引する必要はありません。なのでｃも不正解です。
ここで残った選択肢のｄとｅですが、写真から胎便が確認できるためｄは正解、今後の操作として横８の字法を行った後、Brachat 法を行えば娩出できるため、ｅも正解となります。

一応削除問題ですが、~~ｄ~~とｅが正解となります。
→ 足及位の場合，胎便あっても
胎児ｷﾘｶ不全ではない．

総合試験 503－26
ａ：届け出義務は食中毒確認時に規模にかかわらず行わなくてはいけない。
ｂ：細菌性であるから隔離する訳ではない。病原性大腸菌の様な重度食中毒発生時に隔離は行う
ｃ：一次感染の方が多い
ｄ：正しい
ｅ：ノロウイルス、サルモネラ、カンピロバクターの頻度が圧倒的に多い。

５０３

２７、気道熱傷の確定診断法として最も正しいものはどれか。

a～ｄでは気道熱傷の確定診断はできない。

確定診断は気管支鏡で、粘膜の発赤，びらん，浮腫，煤付着などを確認する。

気道熱傷…火災や爆発事故により，高温の煙，水蒸気，有毒ガスを吸入することによって生じる呼吸器系の障害の総称。障害を受ける部位により，上気道型気道熱傷（咽頭，声門，喉頭の損傷），肺実質型気道熱傷（気管，気管支，肺胞）に分類される。熱による障害は上気道までにとどまるのが普通であり，肺実質型の損傷は煙中の各種の刺激性の有毒ガスによって引きおこされると考えられている。気道熱傷の存在を疑うべき状況として，閉所での受傷，顔面熱傷や口腔・鼻粘膜の熱傷の存在などがある。また，嗄声，呼吸困難，聴診上 wheezing の聴取などは気道熱傷を疑う症状・所見である。診断には気管支鏡検査が有用であり，粘膜の発赤，びらん，浮腫，煤付着などを認める。上気道型では，進行性に声門・喉頭などの浮腫が進行し，気道閉塞による換気障害や窒息を来す危険があるため，気管挿管による気道確保のタイミングを誤らないよう注意する。肺実質型では，有毒ガスによる下気道，肺胞の炎症が惹起され，進行性に酸素化障害を引きおこす。

２８、患者が病院に到着するまでに準備しておくもので、誤っているものはどれか。

誤りはｄの４度のリンゲル液。

（成分）500mL中

塩化ナトリウム:4．3g

塩化カリウム:0．15g

塩化カルシウム水和物:0．165g

（効果）　循環血液量減少時及び組織間液減少時における細胞外液の補給・細胞外液の補正。

（リンゲル液適用上の注意）

1．調製時:

1）．リン酸イオン及び炭酸イオンと沈殿を生じるので、リン酸塩を含む製剤又は炭酸塩を含む製剤と配合しない。

2）．本剤はカルシウム塩を含有するため、クエン酸加血液と混合すると凝血を起こす恐れがあるので注意する。

2．投与前:

1）．投与に際しては、感染に対する配慮をする（患者の皮膚や器具消毒）。

2）．体温程度に温めて使用する。

3）．開封後直ちに使用し、残液は決して使用しない。

3．投与速度:ゆっくり静脈内に投与する。

２９、Swan-Ganz カテーテルで計測できないものはどれか。

ｄの動脈血酸素飽和度は計測できない。一般的にはパルスオキシメーターにて測定する。パルスオキシメーター(pulse oximeter)とは、プローブを指先や耳などに付けて、侵襲せずに脈拍数と経皮的動脈血酸素飽和度（SpO_2）をモニターする医療機器である。モニター結果を内蔵メモリーに記録できるものや腕時計のような小型のものもある。

Swan-Ganz カテーテル…Swan HGC と Ganz W により開発されたバルーンつきの右心カテーテルである。先端のバルーンを膨らませ血液の流れにのせてやることで，大静脈から右心房，右心室を経て肺動脈まで容易に挿入できる。中心静脈圧，肺動脈圧，肺動脈楔入圧，血液温のほか，熱希釈法による心拍出量の測定が可能であり，厳密な循環管理をおこなうためには非常に有用なカテーテルである。心拍出量を自動的かつ連続的に測定できる機器も市販されている。肺動脈血の酸素飽和度（混合静脈血酸素飽和度）の測定からは組織の酸素需給の状態も知ることができる。最近では心臓ペーシングが可能なもの，混合静脈血酸素飽和度が連続モニタリングできるもの，右室駆出率測定用などバリエーションが広がっている。中心静脈圧，肺動脈圧，肺動脈楔入圧は呼吸によって変動するため，測定は呼気終末でおこなう。

⇐胸内の陰圧に左右されない

カードコード 503

問題 30

(1)内頸動脈 angiography

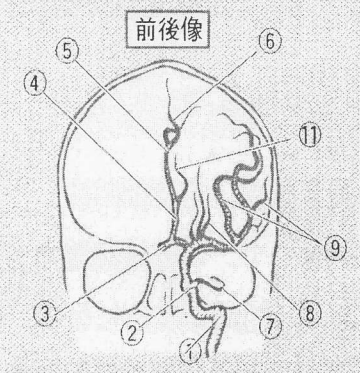

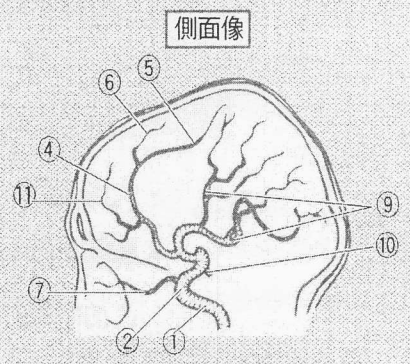

①内頸動脈(internal carotid artery)
②内頸動脈サイフォン部(carotid siphon)
③前交通動脈(anterior communicating artery)
④前大脳動脈(anterior cerebral artery)
⑤脳梁周囲動脈(pericallosal artery)
⑥脳梁縁動脈(callosomarginal artery)
⑦眼動脈(ophthalmic artery)
⑧レンズ核線条体動脈(lenticulostriate artery)
⑨中大脳動脈(middle cerebral artery)
⑩後交通動脈(posterior communicating artery)
⑪前頭極動脈(frontopolar artery)

(2)椎骨動脈 angiography

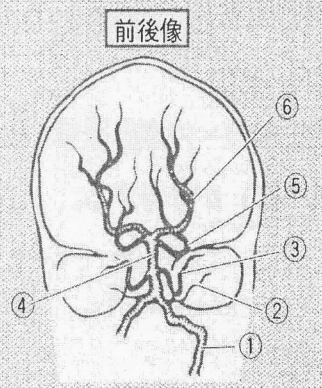

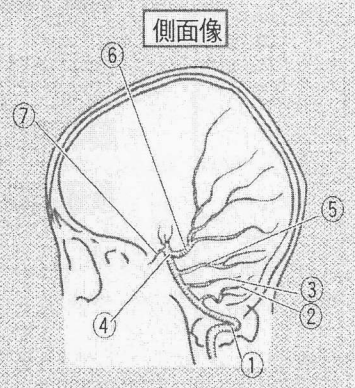

①椎骨動脈(vertebral artery)
②後下小脳動脈(posterior inferior cerebellar artery)
③前下小脳動脈(anterior inferior cerebellar artery)
④脳底動脈(basilar artery)
⑤上小脳動脈(superior cerebellar artery)
⑥後大脳動脈(posterior cerebral artery)
⑦後交通動脈(posterior communicating artery)

イヤーノート J-4 参照

図より前交通動脈瘤だとわかる。

※白内症
乳化…若年
嚢外摘出術
…水晶体硬い（純白内症
眼に合併症
嚢内摘出術
…水晶体脱臼，偏位時

問題 31

問題文より外傷であること、眼圧は正常（正常値 10－21mmHg）、問題の図より外傷性の白内障を考える。図は、水晶体混濁と水晶体脱臼を示している。
白内障の治療には、嚢外摘出術、嚢内摘出術、超音波乳化吸引術がある。
超音波乳化吸引術は、超音波白内障装置を使い、白目と黒目の間の角膜または強膜を 3～6mm 程度切る。そこから、「前嚢」と呼ばれる水晶体を包んでいる袋の前の部分に直径約 5mm の窓を作り、白内障で濁った水晶体を超音波で細かく砕いて吸い取る。ただし、水晶体はレンズの働きをしているので、濁った水晶体を砕いて吸引しただけではピントが合わなくなる。そこで、眼内レンズと呼ばれる人工の水晶体を入れる。
嚢外摘出術は、水晶体の中心部となる核をそのままの形で摘出する手術で、白内障が極度に進行し、この核の部分が硬くなり、超音波で砕くことができない場合や、白内障以外に眼に合併症がある場合などに行う。
嚢内摘出術は、嚢外摘出術・水晶体超音波乳化吸引術が水晶体の一部を取り除くのに対し、白く濁っている水晶体を包んでいる袋（前嚢・後嚢）すべてを取り除く。切開の傷は 13～15mm ほどになり、手術後に強い乱視になる可能性もあることや、眼内レンズの挿入が難しいなどの問題がある。水晶体脱臼や水晶体偏位の時にのみ使われる。
この問題の場合は、外傷性の白内障で水晶体脱臼も起きていることから、嚢内摘出術が適応であると考える。

問題 32

問題文より急性喉頭蓋炎を疑う。急性喉頭蓋炎は、欧米では、4－6 歳の幼児に好発するとされているが、日本では、成人に多い傾向がある。本症は、感冒症状に続発し、咽頭痛と嚥下困難を主訴に来院する。発熱と摂食困難のために患者の全身状態は悪い。また、声帯にまで炎症が波及することは少ないので、嗄声をきたすことは稀。喉頭蓋から披裂部にかけての粘膜は浮腫を生じやすいため、急激に呼吸困難（吸気性）をきたして、窒息死することがある。真っ赤に腫れた喉頭蓋を見れば、診断できるが、顎を挙上させて、舌を引っぱる手技は呼吸困難を著しく高め、気道を一挙に閉塞する恐れがある。したがって、間接喉頭鏡検査は行わないほうが無難。症状から本症を疑った場合は、頸部単純 X 線写真を行う。

a. 流涎は、嚥下困難の時に生じてくる。
b. 呼吸困難は窒息死につながる。
c. 吸気性喘鳴は、喉頭の急激な浮腫により生じる。
d. 呼吸性喘鳴は、喉頭の急激な浮腫により生じる。
e. 喀痰を伴う咳嗽は、急性喉頭蓋炎の主症状とは無関係で緊急性は低い所見。

503-33

a.仰臥位になると気道閉塞が高度になり、呼吸困難が増悪したり、気道閉塞を起こすことがあるので、安易に仰臥位にしない。

b.病状が進行すると、声門上部全体が浮腫状腫脹をきたし、気道狭窄から呼吸困難を呈すると共に、ついには窒息に至ってしまう。呼吸困難症状は必ずしも声門上部全体に炎症が波及した場合にのみ認められるわけではなく、喉頭蓋のみの炎症でも浮腫状腫脹が高度となり、喉頭蓋の重量が増大して、重力で声門部に落ち込むことによっても生じる。この状態は仰臥位でなりやすく、座位で軽減する。

c.舌を押さえるだけで、赤く腫脹した喉頭蓋を観察することもあるが、舌を圧迫することで呼吸困難が増悪することがある。また、咽頭反射を誘発したり、喉頭を刺激したりしないようにする。

d.体位によって症状は増減するので、喘鳴がなければ、気道狭窄がないとは言い切れない。

e.患者の疼痛を除去してしまっては、正確な診断ができない。特に、前頚部の圧痛は、本疾患に特徴的な症状である。

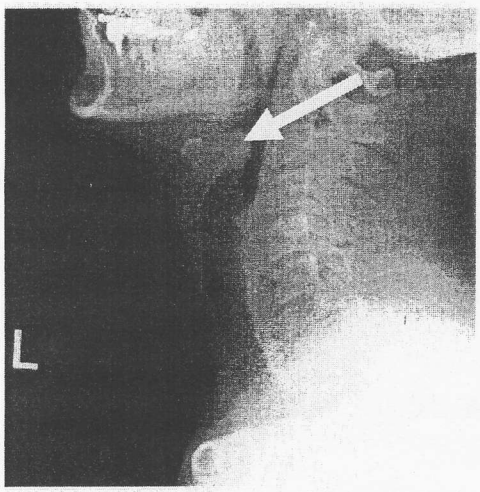

頸部側面レントゲン

上図では、矢印部分に著明に腫大した喉頭蓋が確認できる。これを、thumbprinting という。小児では特に有用であるが、成人例でも喉頭の診察ができない施設では有用な検査である。

本症例では、CRP が 11700/μl、CRP が 26.3mg/dl と高値を示している。これ以外の数値の以上は認めない。

通常、急性喉頭蓋炎では、白血球、CRP の上昇が認められる。白血球は 10000/μl を超えることが多く、白血球数及び CRP 値は、症状の程度に比例すると言われている。

よって、本症例の血液データは、急性喉頭蓋炎のそれに矛盾しない。