507-1　[膠原病内科]　症状から自己抗体を選ぶ問題

24 歳女性

眼瞼に紫色の境界不明瞭な浮腫性紅斑　→　ヘリオトロープ疹

近位筋の脱力、階段の上り下り困難　→　下肢を初発することが多い四肢近位筋力低下

手背側の手・指の関節表面の皮が剥けた紫紅色の皮疹　→　Gottron 徴候

CK↑　抗核抗体 320 倍陽性　→　膠原病

以上の問題文に示された症状より多発性筋炎・皮膚筋炎と診断する。

a 抗 SS-A 抗体　シェーグレン症候群

b 抗 Sm 抗体　SLE

c 抗セントロメア抗体　CREST 症候群

d 抗 Jo-1 抗体　PM/DM のうち特に PM 多発性筋炎　正解

e 抗好中球細胞質抗体　Wegener 肉芽腫症

☆SSc(強皮症)

びまん型(CREST)　抗Scl-70抗体　← 間・肺

限局型　抗セントロメア抗体　⇑

Raynaud → ソーセージ様四肢末端　D-ペニシラミン

☆DM/DM　← ステロイド

ヘリオトロープ, Gottron

抗Jo-1抗体 → 間質性肺炎

悪性腫瘍

507-2～4 [呼吸器外科] 膿胸と乳び胸の鑑別

72 歳女性

肺腺癌にて左下葉切除術・縦隔リンパ節廓清が行われた。術後から肺瘻（肺からの空気漏れ）があり、術後翌日から食事開始。ドレーンの排液は混濁し、発熱が認められた。

特記すべき検査所見　体温 38.5℃　白血球 15400　CRP5.3　→　感染

血清 TG170mg/dl で胸水中の TG50mg/dl→血清＜胸水であったり、胸水中が 110mg/dl 以上であれば乳び胸の可能性有り

ドレーンからの排液がいかにも牛乳様で「乳び」であると混合されやすいが、胸水中の TG 値が低く、乳び胸では傷つけやすい左上葉肺切除術後（yn I-137 参照）ではないので乳び胸は否定的である。術後に感染があり、膿汁が確認され、左の CP アングルが dull で胸水認めるので膿胸と診断する。

507-2　診断に有用な検査はどれか。

a リンパ管造影検査　乳び胸の検査　→　前述より否定

b 肺血流シンチグラフィ　肺塞栓症の検査

肺塞栓症は突発的な呼吸困難を呈し、胸痛を伴う。聴診にて Ⅱp の亢進、血液検査で LDH、血性ビリルビン、FDP、WBC の上昇。PaO2、PaCO2 が下がり、呼吸性アルカローシスを呈する。胸部造影 CT で肺動脈の拡張、肺動脈内血栓を証明。血流シンチ(^{99m}Tc-MAA)で血流欠損があるのに、換気シンチ(^{81m}Kr, ^{133}Xe ガス)で欠損がない。肺動脈造影で無血流野の存在や肺血管の中断像の証明を行う。

治療は、抗凝固療法、血栓溶解療法。右心不全に対して酸素投与。再発予防に対して下大静脈フィルター挿入を行う。

c 胸水細胞診　肺癌検査で、すでに診断がついている。

d 胸水培養検査　膿胸の検査　正解

e 気管支鏡検査　肺癌検診　c に同じく。

507-3　診断はどれか

a 癌性胸水　肺癌とすでに診断がついている。

b 無気肺　XP 上みられない

c 膿胸　正解

d 肺塞栓症　突発的な呼吸困難や胸痛、チアノーゼ　心拡大など認めない。詳細は前述。

e 乳び胸　前述のとおり否定的

507-4　治療はどれか

a 血栓溶解療法　t-PA やウロキナーゼによる肺塞栓症の超急性期治療

b 胸膜癒着療法　胸膜炎の治療法

c 胸管結紮術　乳び胸の治療法

d 胸腔内ドレナージ　膿胸の治療、持続吸引を行う　正解

e 排痰訓練　痰が多い方が行う訓練で、方法としては、体位ドレナージ、用手法（パーカッション、スクウィージング、バイブレーション）、フラッターなどがある。

507-5　［内科：血液内科］骨髄穿刺・骨髄生検の検査器具

65歳の男性。汎血球減少にて受診、骨髄穿刺にてドライタップ、骨髄生検をした。
検査に使用した器具をA、Bに示す。

正しいのはどれか。

A　Aは胸骨、腸骨いずれでも使用して良い。

B　A、Bとも使い捨て（ポータブル）である。

C　骨髄穿刺に使用したのはAである。

D　Bで使用した検体はヘマトキシリンオエジン染色を行う。

E　Bはリンパ節生検にも使用される。

＜解説＞

【A、Bの器具について】

A 骨髄生検用：後上腸骨稜、H.E染色　適応）骨髄dry tap、悪性リンパ腫の病期

B 骨髄穿刺用：胸骨・後上腸骨稜、Giemsa染色　適応）貧血、汎血球減少症、白血病

以上より、解答A、C、D、Eは否定される。よって答えはB。

507-6　［内科：内分泌］Cushing 症候群の初期検査

30 歳の主婦。肥満、高コレステロール血症を主訴に来院した。２～３年前に 58kg であった体重が、徐々に増加し、現在 61kg である。さらに、最近の健康診断で高血圧、高コレステロール血症を指摘された。

既往歴：特になし

家族歴：母親に糖尿病

嗜好：機会飲酒、喫煙なし

現症：身長 154cm、体重 62.5kg。血圧 156/86mmHg、脈 66/分・整。顔面は紅潮しており、四肢はやや浮腫状。バッファローハンプを認める。

検査所見　尿所見：蛋白（-）、糖（+）、ケトン体（-）、潜血反応（-）

血液所見：赤血球 450 万/μℓ、Hb13.2g/dℓ、白血球 5707/μℓ、血小板 22 万/dℓ

血液生化学所見：T.P6.2g/dℓ、BUN8mg/dℓ、Cr0.6mg/dℓ、空腹時血糖 92mg/dℓ、AST30U/L、ALT34U/L、総コレステロール 263mg/dℓ、中性脂肪 186mg/dℓ、HDL63mg/dℓ

初診時に必要な検査項目の組み合わせはどれか。

A　血中 ACTH――――血中コルチゾール

B　血中 CRF――――血中アンドロゲン

C　血中 TSH――――血中サイロキシン

D　血中 FSH――――血中エストロゲン

E　血中 TRH――――血中プロラクチン

＜解説＞

30 歳の女性、身長 154cm、体重 62.5kg（BMI26、肥満）、高血圧、顔面紅潮、四肢浮腫状、バッファローハンプ、下腹部の皮膚線条（写真）、低蛋白血症（浮腫）、高脂血症、尿糖（＋）などの症状から、Cushing 症候群を疑う。

Cushing 症候群を疑った時にまず行う検査は over night デキサメタゾン 1mg 負荷テストである。デキサメタゾン 1mg を午後 11 時から 12 時に内服すると、正常であれば翌朝 8 時には血漿コルチゾールは 5μg/dℓ以下に低下するが、Cushing 症候群では高値のままとなる。

よって、Cushing 症候群を疑った際にまず検査すべき項目は A の血中 ACTH－血中コルチゾールである。答えは A。

B：Cushing 症候群の ACTH 依存性 Cushing 症候群、副腎癌ではアンドロゲン作用の過剰を認める事がある。これらを疑った場合には必要な検査ではあるが、それよりもまず A の検査を行うべき。

C：2~3 年間で 3kg の体重増加を認めているので甲状腺機能低下症も鑑別の 1 つとしてあがるが、高血圧などそれ以外の症状は甲状腺機能低下症と一致しない。このためこの項目の有用性は低いと考えられる。

D、E：Cushing 症候群の症状の 1 つに月経異常、不妊がある。この鑑別として D、E の検査は必要であると考えられるが、まずは A の検査を行うべきである。

507-7　［外科］術後のX線写真所見

65歳の女性。術後手術室で撮影した腹部エックス線単純写真について。

A、ドレーンの挿入位置は適切である。
B、術後出血を認める。
C、ガーゼの残存を認める。
D、吻合部は確認できない。
E、拡張した小腸ガスを認める。

＜解説＞

出血やガーゼの残存は認めらないため、B、Cは否定される。拡張した小腸ガスも認めないので、Eは否定される。よって、答えはA。

507-8［小児科］正常新生児にみられる所見

生後5日後の新生児。在胎41週、出生体重3300gで出生した。Apgarスコア1分値8点、5分値10点であった。母乳栄養で哺乳は一日7、8回。溢乳がみられるが哺乳力は良好である。排便は黄色泥状態を一日3、4回認める。体動は活発である。

この児に認められないのはどれか。

A　把握反射　B　Moro反射　C　体温37.5℃　D　心拍70回/分　E　呼吸数40回/分

＜解説＞

生後5日後の新生児
在胎41週、出生体重3300gで出生、Apgerスコア1分値8点、5分10点（→正常分娩）
母乳栄養で哺乳一日7、8回（→正常）
溢乳がみられるが哺乳力は良好（→正常）
排便は黄色泥状態を一日3、4回認める（→母乳栄養児の正常な便性状：正常所見）
以上より、母乳栄養児の正常所見である。

【母乳栄養児と人工栄養児の便性の比較】

母乳栄養児：卵黄色～緑色、軟らかい、１日２～５回の排便、酸性、ビフィズス菌
人工栄養児：淡黄色～茶色、有形でかたい、１日１～２回、アルカリ性、大腸菌、腸球菌

【小児のバイタルサイン】

年齢	呼吸数（/分）	心拍数（/分）	血圧(mmHg)
新生児	40～50	140	75/90
乳児	35	120	90/60
幼児	25	110	100/65
学童	20	90	110/70
12歳	18	80	115/75

【新生児から見られる反射】

1、把握反射（手掌、足底）：手掌把握反射は生後3、4ヶ月に消失。
　　足底把握反射は生後9、10ヶ月に消失。
2、Moro反射：頭を30度挙上して急に落とすと抱きつくような動きをする。
　　生後4ヶ月に消失。
3、哺乳反射：口の周りを指で刺激すると頭を回して追っかけ、唇を閉じて吸い付く反射。
　　追っかけ反射は生後1、2ヶ月に消失。吸綴反射は3、4ヶ月に消失。
4、緊張性頸反射：生後5ヶ月に消失。
5、Babinski反射：2歳頃に消失。新生児の錐体路は未熟なため、反射陽性となる。
6、
A把握反射とBMoro反射は出生直後より出現しているので認められる。新生児の体温は一般的に高くCは新生児の正常な所見である。また、新生児の呼吸数は40～50回/分なので、Eも認められる。よって答えはD。正常新生児の心拍数は140回/分である。

総合試験

５０７－９　　Izaak test

① 三歳女児

② 口腔内の丘疹、疼痛（＋）

③ 手、足、臀部に水疱性発疹

④ 全身状態良好

発疹きたす小児感染症で、水疱きたすもの

水痘、SSSS、手足口病があげられます。

この中で、四肢有意に発疹きたすもの、全身状態良好（炎症徴候弱い）は手足口病です。

DX）手足口病

a×飛沫感染が主です。

ｂ×まれに成人が感染することもあります。

ｃ×原因はエンテロウイルス 71 型、コクサッキーA16 ですが抗ウイルス薬はあまり効きません。治療は対症療法が中心となります。

ｄ×これは麻疹です。

e○これが正解です。手足口病の合併症としては重要です。

参考）画像から、koplik 斑→麻疹じゃないの？と思うかもしれません。

でも、麻疹の場合、体幹優位の発疹となり、koplik 斑は頬粘膜に出ます。

また、二峰性発熱、カタル症状などの key word もないので鑑別は可能です。

参照）STEP 小児科

５０７－１０
血尿の鑑別です。

↑→尿沈渣 RBC（＋）→血尿
↑
尿潜血反応（＋）→→→
↓
↓→尿沈渣 RBC（－）→ヘモグロビン尿、ミオグロビン尿

となります。(year note E-9 参照)
よって、解答は、ｂ、ｅとなります。

５０７－~~１０~~ 11

削除問題です。

なぜ、削除かというと、正面像の画像に側面像、側面像の画像に正面像と記載ミスしたからです。正しくは、上の画像が側面像で、下の画像が正面像です。

正面像より、明らかに、前大脳動脈に動脈瘤があるのが分かります。

また、側面像より、中大脳動脈に動脈瘤があるのが分かります。

正面像にて、内頸動脈に大きなコブのように見えますが、これは、サイフォンです。

分かりやすいように、画像を下に貼り付けときます。

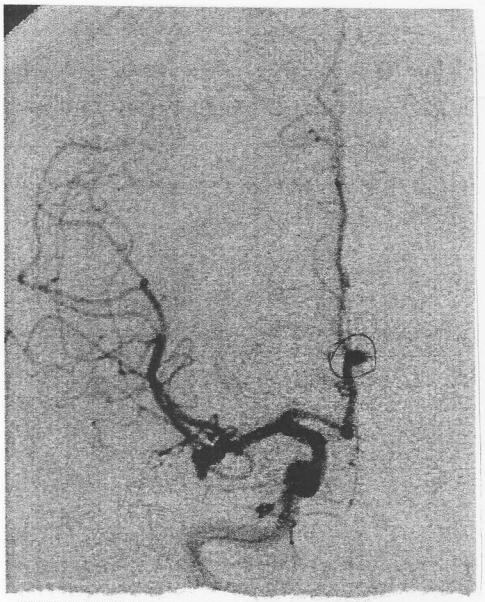

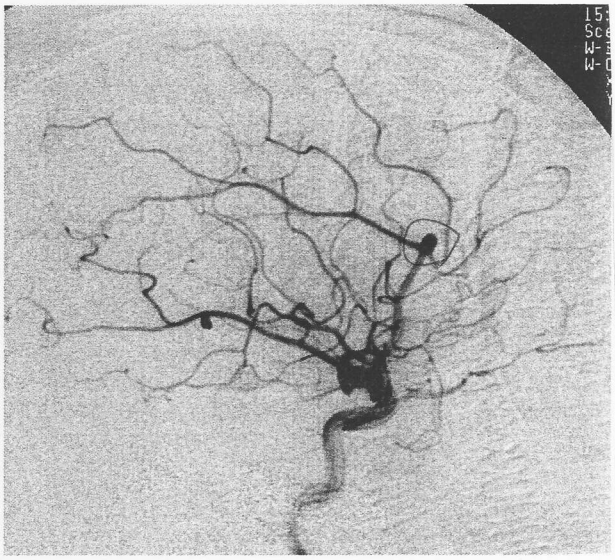

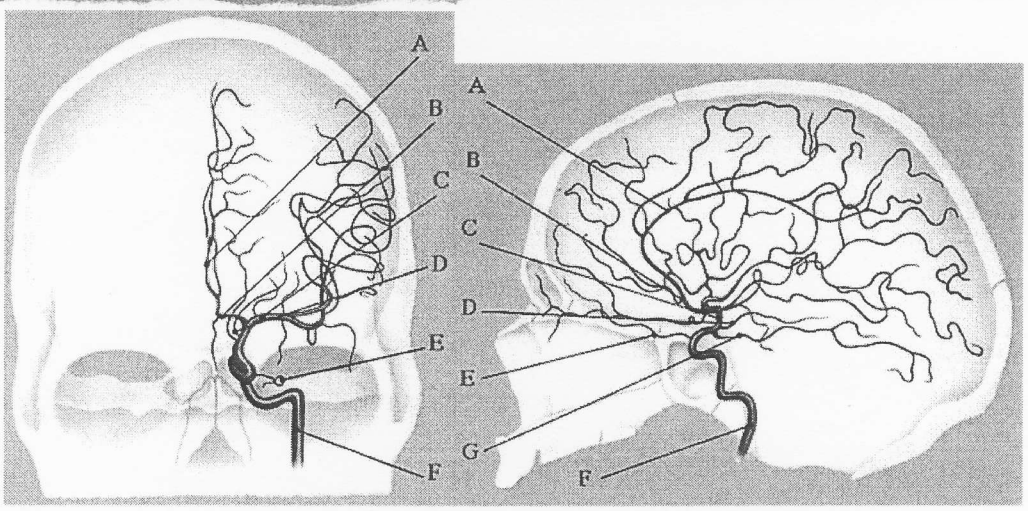

図において、B が前大脳動脈、C が中大脳動脈、F が内頸動脈です。

文責）13G 03067 丹羽英之

総合試験 19 第 5 学年

507－12

5 歳の男児。学校の健康診断で両耳の難聴を指摘され、精密検査の目的で来院した。耳痛や耳漏はない。インピーダンス・オージオメトリー（ティンパノメトリ）と純音聴力検査の結果を示す。

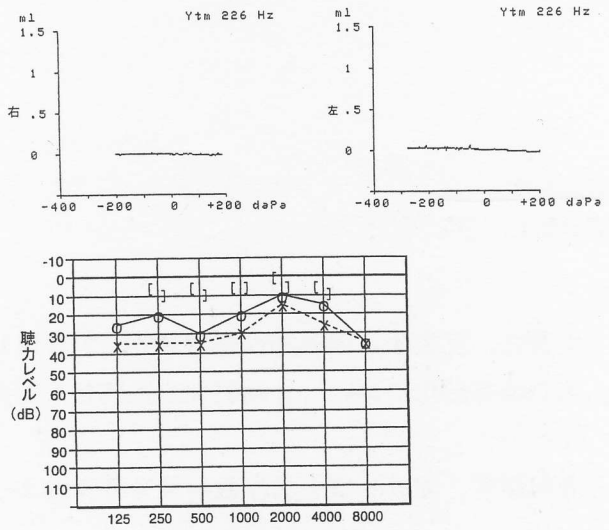

最も考えられるのはどれか。

A 耳硬化症

B 急性中耳炎

C 滲出性中耳炎

D 心因性難聴

E 突発性難聴

耳鼻科出題の難聴鑑別問題である。

問題文の両耳の難聴より、その難聴が伝音性か感音性か純音聴力検査をみる。

純音聴力検査は伝音性より、選択肢の耳硬化症・急性・滲出性が候補。

心因性・突発性は感音性より×。

耳痛・耳漏なしより、急性は×。

インピーダンスはピークなしの B 型より、滲出性が○。

耳硬化症は As 型なので×。

以上より、答え C。

削除問題となりました。

総合試験 19 第 5 学年
507－13

80 歳女性。自宅で転倒したのち体動困難になり来院した。
脆弱性骨折の好発部位はどれか。2 つ選べ。
A 環軸関節
B 手関節
C 手指関節
D 股関節
E 足関節

整形外科出題。

脆弱性骨折とは強度が低下した骨に，反復する律動的な生理的外力が作用して起こる非外傷性のストレス骨折である。人口の高齢化に伴い，骨脆弱性を基盤として発症する本骨折が注目されている。
骨脆弱性を有する疾患では，骨粗鬆症，関節リウマチ，放射線骨障害およびステロイド性骨粗鬆症などがある。
高齢の女性が大部分を占めている。臨床所見は骨折部に疼痛および圧痛を認める。

高齢者の骨折の特殊性より、骨は加齢とともに脆弱化し，軽微な外力、主に転倒により骨折を生じやすい。
好発部位は上腕骨近位部，橈骨遠位端部，大腿骨頚部または転子部である。
上肢の骨折としては、転倒して手を突いて発生する。上腕骨は近位部から遠位部にかけての骨折が多く，橈骨遠位端では，骨折線が関節包外である Colles 骨折が多い。
下肢の骨折としては、老年者では特徴的に大腿骨頚部・転子部骨折が生じる。転倒による直達外力が作用して発生する。

以上より問題文から高齢者の転倒を契機にした骨折より、選択肢から大腿骨頚部・転子部が構成する股関節と、上腕骨近位部，橈骨遠位端部が構成する手関節が考えられる。

答え、B と D。

カードコード507
14〜17
⇒ 良藤

カードコード５０７

１４　53歳の女性。左側腹部痛を主訴に来院。体温36.2℃、尿沈渣所見は赤血球20-30/HPF、白血球0-1/HPFであった。腹部造影CT所見を示す。

正しいのはどれか。２つ選べ。

a　根治的腎摘除術を行う

b　尿細胞診検査を行う

c　逆行性腎盂造影を行う

d　硝酸銀の腎盂内造影を行う

e　尿流量測定を行う

正解ｂ、ｃ

（解説）

左側腹部痛、顕微鏡的血尿といった点から以下の鑑別疾患が挙がる。

鑑別疾患：腎細胞癌、腎盂癌、尿管癌、尿路結石

ここで、CT所見を見ると、左腎は水腎症をきたしている。水腎症をきたす原因としては

１、周囲からの圧迫；馬蹄腎、下大静脈後尿管、炎症、腫瘍など

２、尿路自身の狭窄；尿管瘤、尿管狭窄など

３、神経因性膀胱

４、VUR（膀胱尿管逆流）

が考えられる。これと上記鑑別疾患を総合して考えると、腎盂癌あるいは尿管癌により水腎症をきたした症例であると考えられる。このため、尿細胞診を行い、癌による水腎症であるのか確認する必要がある。（→正解ｂ）水腎症での検査項目の中には排泄性尿路造影があるが、今回この選択枝がないということと、CT所見からこれだけの水腎症があれば排泄性尿路造影は造影剤が排泄されず難しいと考えられる。しかし、逆行性腎盂造影であれば尿を閉塞している箇所を限定できるし、また、このときの狭窄部位の性状が不整であれば悪性疾患が疑われるし、整であれば良性疾患が疑われる。（→正解ｃ）選択枝a⇒水腎症では根治的腎摘出は行わない。それは水腎症に対して行っても原疾患の治療にはならないから。選択枝ｄ⇒硝酸銀の腎盂内注入は、血尿を抑えるための止血療法とし行われているが、この症例は腎からの出血ではないため、解答としては不適切。選択枝 e⇒下部尿路での通過障害のある疾患、例えば、前立腺肥大症などで排尿障害の程度を客観的に知る上で行われる検査である。今回の症例では片側性に水腎症が発生している。もし、下部の尿路閉塞による水腎症であれば両側性に水腎症をきたしているはずである。よって不正解。

[発展]

今回の症例は、水腎症を認めた。女性の水腎症では子宮頚癌を考えなければならない。子宮頚癌による子宮旁組織浸潤で、尿管に浸潤をきたした場合にも水腎症が生じる（ステージⅢｂ）。婦人科疾患で水腎症を認める場合にはこのことは常に念頭においておかなければならない事項である。このため、この症例では婦人科腫瘍の検索が必要である。

※Ⅲｂ；子宮傍組織浸潤が骨盤壁にまで達しているもの。または、明らかな水腎症や無機能腎を認めるもの。ただし、明らかに癌以外の原因によると考えられる水腎症や無機能腎は除く。

カードコード５０７

１５　52歳の男性。元来、大酒家でアルコール性肝硬変のため近医内科に4年前から通院していた。しかし、酒量を減らすことができず、黄疸が著明となり、昨日緊急入院となった。また入院前日まで飲酒しており、入院時には発汗、手指振戦を認めた。本日23時頃より、突然点滴を自分で抜いたり、「おーい、（病室の）壁にアリやクモがいっぱいいるから何とかしてくれよ」といった言動を認めた。

診断はどれか

a　異常酩酊

b　コルサコフ精神病

c　アルコール幻覚症

d　ウェルニッケ脳症

e　アルコール離脱せん妄

正解　e

（解説）

問題文「アリやクモがいっぱいいる」と患者は言っており、小動物幻視が考えられる。既往歴にアルコール性肝硬変があるなど、アルコールを多飲酒していたことが伺われる。また、小動物幻視はアルコールをやめてしばらくしてから出る症状であることから、一番にアルコール離脱せん妄が疑われる。以下に他の選択肢を吟味していきたい。

選択肢aの異常酩酊は病的酩酊であり、急性アルコール中毒で見られる。今回の症例では、お酒を止めたことで症状が出てきているので、正解とはならない。選択肢bとdはビタミンB1の欠乏症によるものである。確かに、アルコールの大量飲酒が長期間にわたって行われるとビタミンB1が欠乏しウェルニッケ脳症、さらにはコルサコフ精神病に至る。しかし、ウェルニッケ脳症では、眼球運動障害、小脳失調、意識障害が3徴である。コルサコフ精神病では見当識障害、記銘力障害、健忘、作話が4徴である。問題文にはこれらの記載がないのでb、dいずれも不正解。アルコール幻覚症はアルコールを飲酒している最中にみられるもので、今回の症例にように飲酒を止めたことで生じるものとは区別される。したがって、選択肢cも不正解となる。

カードコード５０７

１６　結腸癌の術中迅速病理診断として不適当な項目はどれか。

a　大きさ

b　分化度

c　肉眼型

d　断端の性状

e　リンパ節転移の有無

正解　b

（解説）術中迅速病理診断ではまずはじめに全体の形状を確認しこの際肉眼型（選択枝 C）を決定する。また、断端の性状（選択枝 d）を確認し、癌が存在すればさらに拡大手術となる。同様にリンパ節転移の有無（選択枝 e）を判定することは、手術室で迅速診断の結果を待っている臨床医にとって大切な情報である。さらに拡大してリンパ節郭清を行うかどうかこれによって決まるからである。残る選択枝 a と b については質問カードによる先生の解答を引用し解説とします。ちなみに、507-16 は削除問題でした。以下は質問カードでの先生の解答です。

選択枝 a,c　大きさ、肉眼型

癌の大きさや肉眼型を報告することは、術前（内視鏡、画像）の大きさや、肉眼と対比する意味で重要。また、術前確認できなかった病変が複数あることもあります。よって、病変の個数、場所、大きさ、肉眼型を報告することは大事な診断項目となる。大きさは肉眼所見の１つで、眼で確認できた所見全てを指します。それに対して肉眼型は「型（type）」と書いてある通りで、腫瘍形態の分類を指す。

選択枝 b　分化度

この問題は文面にもある通り、結腸癌と記載しています。結腸癌と診断するには術前の生検診断が必須項目です。生検では癌と判断すると同時に通常分化度も評価されます。従って、緊急性を要する迅速時に、あえて再度分化度を知る必要はありません。（但し、何も診断がついていない緊急手術や、術前確認診断がついていない場合は、手術時に病変を迅速標本化し、癌の有無や分化度を報告することがあります。）また、転移の可能性を考えた人もいるようですが、転移という言葉は問題文には入っていませんので、深読みしすぎと考えられます。上記の理由にて不適当な項目となる。

選択枝 d

結腸癌に関する問いですので、断端に癌の有無を見ることが要求されます。たとえ、癌～断端まで数センチの距離があっても、病理で腸管を開くまで病変は確認できません。よて、断端の性状を確認し、術中報告することは非常に重要。

カードコード５０７

１７　68歳男性。2ヶ月前に急性心筋梗塞を発症し、循環器内科専門外来に受診中である。本日、外来を受診し、空腹時採血を行った。血圧118/76mmHg、BMI23kg/㎡、HDLコレステロール42mg/dℓ、中性脂肪146mg/dℓ、LDLコレステロール107mg/dℓ、HbA1c5.9%であった。

再発予防に強化しなくてはならない項目はどれか。

a　血圧

b　HDLコレステロール

c　中性脂肪

d　LDLコレステロール

e　HbA1c

正解 d

（解説）

心筋梗塞2次予防ガイドラインによると一度心筋梗塞を起こした場合にはLDLコレステロールを100 mg/dℓ以下に落とさなければならない。→正解 d

心筋梗塞 2 次予防とは心筋梗塞後の症例を心事故から予防することをいい、この際のガイドラインが心筋梗塞2次予防ガイドラインである。

心筋梗塞2次予防ガイドライン

血圧	140/90mmHg未満（ただし、腎疾患あるいは糖尿病がある場合には130/80mmHg未満）
中性脂肪	150 mg/dℓ未満
LDLコレステロール	100 mg/dℓ未満（糖尿病があれば80 mg/dℓ未満）
HbA1c	6.5%未満

胸水

TG

507-18

【解答】e

【主要所見】血便　糞柱の狭小化　腹部膨満感

【KEY WORD】 ①一年前からの血便（→年齢から悪性疾患を疑う）
②最近糞柱の狭小化と腹部膨満感が出現（→S 状結腸、直腸癌疑う）

【画像診断】注腸造影で S 状結腸の apple core sign がみられる。
大腸内視鏡で全周性の腫瘤性病変により内腔の狭小化が起こっている。

【診断】S 状結腸癌

【ポイント】apple core sign がみられるのは進行がんである。(大腸癌において進行癌とは、固有筋層まで達しているものである）進行癌では外科的腸切除術を行う。

【解説】a 温熱療法…大腸癌では用いない
b 放射線療法…大腸癌は腺癌であり、放射線療法の効果は低い
c 内視鏡的摘除…大腸内視鏡切除術の適応は
① 粘膜内癌（M）および粘膜下層（SM）に軽度浸潤する癌
② 最大径＜2cm
③ 肉眼型は問わない　　である。
d 抗癌化学療法…術後再発抑制を目的とした補助化学療法と、切除不可能、転移・再発大腸癌を対象とした全身化学療法がある。
e 外科的腸切除…進行癌では外科的腸切除術を行う。

507-19

【解答】e

【主要所見】右片麻痺　発語不可能

【KEY WORD】①高血圧と心房細動（→心原性脳梗塞の危険因子）
②突然の右片麻痺（→脳血管障害で多い。内包付近、大脳皮質、脳幹、脊髄などの障害で起こる）
③自発開眼、従命、発声可能だが発語なし（→失語、構音障害を疑う）

【診断】脳梗塞

【ポイント】右片麻痺、発語不可能であることから、左大脳皮質の脳梗塞を疑い、発語不可能の原因は失語であると考えられる。失語がある場合、意識障害の評価は困難となる。

【解説】a　JCS I - 1 は“刺激しないでも覚醒しているが大体意識清明だが今一つはっきりしない”だが失語のため評価はできない。
b　JCS I -3 は“刺激しないでも覚醒しているが自分の名前、生年月日が言えない”だが失語のため評価はできない。
c　GCS は 3～15 点の範囲である。
d　GCS3 点は“開眼しない、声が出ない、まったく動かない”である。
e　失語がある場合、意識障害の評価は困難となる。

JCS Iでも意識障害の評価が大切になる

507-20

【解答】 c

【主要所見】右側の脊髄の Th11 レベルでの半切に伴う右下肢の麻痺

【KEY WORD】右側の脊髄の Th11 レベルでの半切

【診断】外傷による Brown-Sequard 症候群

【ポイント】Brown-Sequard 症候群は

① 障害レベルの全感覚脱失
② 障害レベル以下の深部覚脱失（障害側）
③ 障害レベル以下の痙性麻痺、反射亢進（障害側）
④ 障害レベル以下の温痛覚脱失（健側）
⑤ 感覚過敏（障害側）

【解説】a 温痛覚障害は障害レベル以下の健側でみられる。
b Kernig 徴候は髄膜刺激徴候であり、脊髄に炎症がある場合起こりうることもあるが、その場合両側に起こる。
c 深部感覚は障害レベル以下の障害側でみられる。
d 筋線維束攣縮は下位運動ニューロンで起こる。
e 深部腱反射は亢進する。

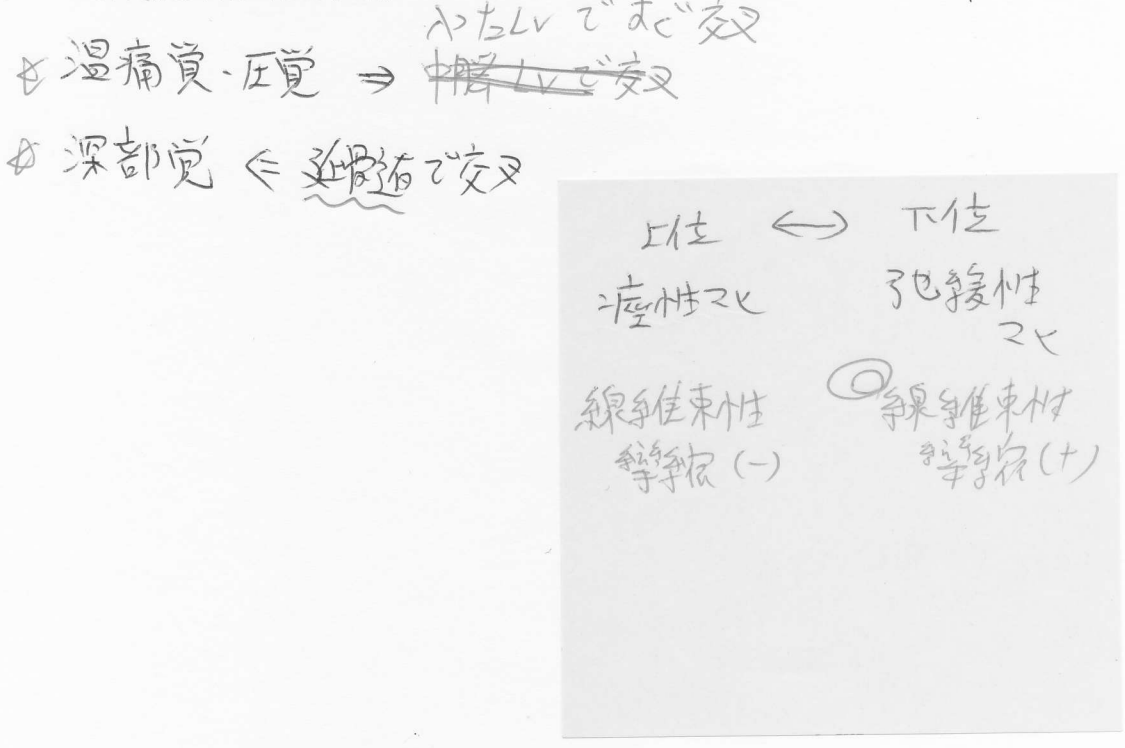

21　自然気胸

X線写真より、左の胸腔内に空気の貯留と虚脱した肺が凸に弧状を呈してみられる。左の横隔膜が若干下降している。これより気胸と診断。病歴より25歳と若年の男性よりブラ、ブレブの破綻による自然気胸と考えられる。

以上より胸腔ドレナージを行い胸腔内圧を下げることが必要。正解e

22

a 無気肺になった場合、肺野の透過性が低下する。(白っぽくなる)

b 写真より、病変は左肺動脈に接している。

c 写真より、左右主気管支ともほぼ同等の大きさで内腔は保たれており、圧排されている様子はない。

d 写真より気管分岐部リンパ節は腫脹していない。

e 左の肺門リンパ節は腫脹している(リンパ節か病変かはわからないが)が右は腫脹していない。

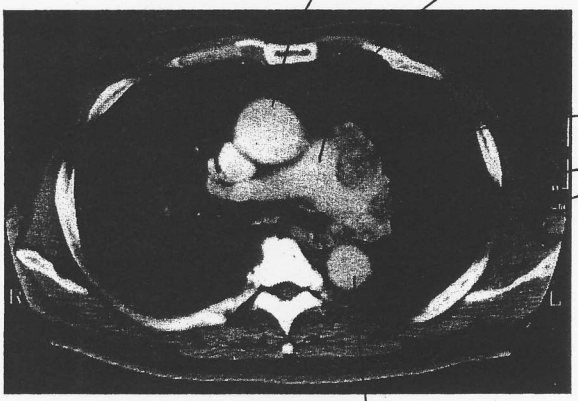

胸部造影CT

他 ・表層上皮性・間質性腫瘍
・胚細胞腫瘍

23 削除問題

a 喫煙は月経前と閉経後では子宮体癌の危険因子となりうる。
b 未分化胚細胞腫は胚細胞腫瘍の中の悪性腫瘍である。
c 子宮体癌の 60%が子宮内膜症を合併している。
d 正常扁平上皮は基底層から表層に行くにつれ細胞質は大きくなる。
e 腹膜面に 2cm 以下の播種病巣を認める場合はⅢb 期に分類される。

以上より、a・d が正解となる。

総合試験過去問解答

507-24

解法の要点：薬物中毒に関する知識を問うている。選択肢に出ている薬物はすべて有名なので作用機序と症状は知っておきたい。

農薬散布中に気分が悪くったことから農薬に依る中毒が考えられ、著名な発汗や頭痛、腹痛などの症状やコリンエステラーゼの低下などノ特徴的な結果から有機燐系の中毒が最も考えられる。

解説：×a　有機塩素系の農薬にはDDT,BHCなどがある。

残留性のため環境汚染を引き起こし日本や欧米諸国では全面使用禁止。

作用機序；中枢神経毒性

中毒症状；中枢神経症状(軽度で倦怠感、脱力感。中等度以上で腱反射亢進,眼瞼・頭部・頸部の痙攣、中毒が進むとてんかん様の強直、間代性の激しい痙攣)

×b　除草剤としての使用。誤飲や自殺目的での服用が多い。

作用機序；フリーラジカルの産生。

中毒症状；口腔内の　びらん、間質性肺炎（肺線維症）

治療；胃洗浄、強制利尿、血液透析　（禁忌；初期治療の酸素吸入）

×c　黄燐マッチの原料や殺鼠剤（ネコイラズ）として使用されたが製造中止。

中毒症状；骨障害(顎骨壊死など)

○d　有機燐系は広く農薬として使用されており、有機リン系の農薬としてはパラチオン(製造中止)、マラソンなどのリン酸エステル類が最も多い。

作用機序；AChE阻害、それによりアセチルコリン過剰症状が出現。

中毒症状；ムスカリン様作用(副交感神経末端刺激症状)とニコチン様作用(交感神経節刺激)、中枢神経作用が生じる

軽症；ムスカリン作用…発汗、多汗、流せん、腹痛など

中枢神経作用…頭痛など

流涙も

中等症；ムスカリン作用…縮瞳など

中枢神経作用…筋線維性攣縮などのニコチン様作用、錯乱など

重傷；ムスカリン作用…失禁、縮瞳、気管支分泌増加(泡を吹く)など

ニコチン作用…全身痙攣

中枢神経作用…昏睡

検査：血清コリンエステラーゼの低下

治療：胃洗浄、ムスカリン様症状にはアトロピンが著効

PAMはパラチオンなどの一部の有機燐剤に効果あり

×e　殺鼠剤としての使用。毒性強

作用機序：酵素阻害(クレブス回路)

中毒症状：胃腸症状、循環器症状(頻脈)、腎障害、中枢神経症状

基本事項：yn k-36の図参照

補足事項：有効な拮抗薬のある中毒

① 有機燐系中毒(カーバメート中毒)…PAM、アトロピン

② カーバメート(殺虫剤)…アトロピン

507—25

皮膚の縫合について正しいもの

解法の要点：縫合糸は組織の縫合、結紮および医療材器(人工血管や弁など)と組織の固定に用いる。縫合糸の種類は生体吸収性、素材、形態により分別される。

解説：○a ナイロン糸はモノフィラメントで、絹糸はマルチフィラメント（非吸収性のブレイド）であるので組織反応性は低い。

×b 吸収糸でもバイクリルは組織反応性が比較的低く、非吸収糸でも絹糸はマルチフィラメントのため組織反応性が高く、モノフィラメントナイロンは組織反応性が極めて低く、吸収糸と非吸収糸のどちらの組織反応性が高いか低いかを一概に言うことは出来ない。

×c 真皮縫合は美容的に問題となる部位の緊張の強い創での減張を図るために行う縫合である。

×d 顔面の皮膚は血行がよくても美容的に問題となる部位であるので、真皮縫合は必要である。

×e 縫合糸膿瘍は縫合糸そのものが膿瘍の原因となっているのですぐに抜糸するのがよい。

基本事項：縫合糸の分別

非吸収性…体内で分解・吸収されない。

長期間にわたり組織保持力を要する部位に適する。

皮膚、骨、靱帯、腱、血管、神経、心臓、弁など。

吸収性…ある一定期間抗張力を保持し、最終的には吸収される。

消化管、皮下組織、胆道系、筋膜、尿路系、血管結紮など。

天然素材…異種タンパク質であるため、抗原として認識されず、組織反応は起こらない。

モノフィラメント…単一繊維からなる単糸

摩擦が少なく組織通過性に優れ、感染巣になりにくい。

ブレイド…複数の繊維を編み上げた糸

しなやかで結びやすく、また摩擦が大きいため結び目がゆるみにくい。

材質	形態	商品名
非吸収性		
天然	ブレイド	シルク
合成	モノフィラメント	ナイロン、プロリーンなど
	ブレイド	サージロン、タイクロン、エチボンドなど
吸収性		
合成	モノフィラメント	マクソン、PDSⅡ、モノクリル
	ブレイド	バイクリル、ポリソープ、デキソンなど

３２歳、女性。関と発熱を主訴に受診。生来健康な主婦だが、３日前より黄色痰を伴う咳が出現。２日前から 37.6℃の微熱が見られ、昨日には 38.8℃まで上昇した。胸痛、呼吸困難はない。

２６　病歴で重要性の低いものはどれか。

○ a：発熱、喀痰、咳を認めているので喫煙により増悪する COPD などの肺疾患を疑い、喫煙歴は聴取すべき項目である。
○ b：呼吸器感染が疑われ、肺吸虫症なども考慮に入れれば妊娠・出産歴の問診に比べれば重要度は高い。
○ c：過敏性肺臓炎（湿性咳を認めているので考えずらいが）や気管支喘息などのアレルギー疾患などを疑い、季節なども関与するが、家の造りやペットの飼育の有無は聞くべきである。
× d：妊娠・出産が誘因となるとは考えずらい。
○ e：患者の症状から感染症を当然疑うので、同症状者の有無は重要である。

２７　バイタルは、GCSE4V5M6、BT：38.7℃、BT：110/70mmHg、HR：90/分、呼吸：30/分。身体診察では、左下肺背側に吸気時水泡音を聴取する以外に異常を認めない。胸部 X-p で、左下肺に浸潤影を認めるが、胸水像はない。

重症度を高めるバイタルはどれか。

× a：GCS で１５点は満点で異常はない。
× b：確かに高熱であるが身体所見から肺炎を疑えるので、予測の範疇といえ、重症度を高めるとは言えない。
× c：正常範囲である。
× d：体温が１℃上がると心拍は１０回程度増えるので、HR９０は決して多いとは言えない。
○ e：安静時呼吸数は１１回程度とされ、肺炎を呈しているので、重症度を高める指標と言っていい。

２８　採血では、WBC11000、Hb11.7、Ht34.9、MCV86、AST21、LDH158、BUN32、Cr 0.78、Na135、K4.2、BS106、CRP12.4。血ガスでは、pH：7.412、pCO2：36.7、pO2：94.2、HCO3：23、BE：-0.2、SaO2：97。

重症度を高める検査所見はどれか。

× a：確かに高値だが、c に比して重要度は低い。
× b：軽度貧血であるが、炎症時には見られる。
○ c：採血上、軽度の貧血を呈している。これは感染症など炎症が見られる時には共通してみられる所見である。しかし BUN の上昇も認めるとその貧血が消化管出血も考慮に入れなくてはならず、呼吸器疾患からの全身波及となり、重症度を高める指標と言える。また Cr が上がっていないことから腎障害は考えずらいが、それもルールアウトしなくてはならない。
× d：a と同様である。
× e：BE（base excess）の値としては正常範囲内である。（０±２）

29

70 歳代男性。C 型肝炎ウイルス陽性で、近医にて経過観察をされていた。腹部超音波検査、造影 CT で肝細胞癌を指摘され、治療のため当院に紹介された。

塞栓術に備えて門脈血流を評価するため、血管造影を施行し、カテーテルから造影剤を注入しながら CT を撮影した。

図に示す CT 画像を得るためにカテーテルを挿入した血管として、不適当なのはどれか。

a　固有肝動脈
b　胃十二指腸動脈
c　脾動脈
d　上腸間膜動脈
e　下腸間膜動脈

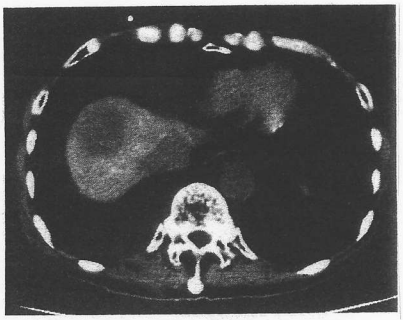

図　CT画像

解答；a

＜POINT＞

門脈血流を評価したいので静脈となった後、門脈に注ぐ動脈を選ばなければならない。

＜解説＞

a　固有肝動脈は肝臓に行った後、肝静脈となり下大静脈に注ぎ、門脈を通らないので門脈血流を評価する事ができないので不適当である。

b　胃十二指腸動脈は脾静脈や左、右胃大網静脈等となり門脈に戻ってくるので正しい。

c　脾動脈は脾静脈となり門脈に戻ってくるので正しい。

d　上腸間膜動脈は上腸間膜静脈となり門脈に戻ってくるので正しい。

e　下腸間膜動脈は下腸間膜静脈となり門脈にもどってくるので正しい。

＜＋α＞

TAE の適応

① 肝癌により門脈本幹の閉塞がないこと
② 黄疸は T.bil 最大５ｍｇまで、通常 3 mg/dl が好ましい
③ 肝癌の大きさ、個数は問わない ⇔PEIT
④ 著名な腫瘍内シャントのみられない例

30

22歳の男性。アトピー性皮膚炎を指摘されていたが放置していた。半年ほど前から右眼の視力低下を自覚していたが2ヶ月ほど前から急に右眼見えなくなり受診。視力は右手動弁30cm、左1.0（矯正不能）、対光反応は直接・間接ともに迅速かつ完全である。眼底は透視できない。右眼の前眼部写真を示す。

必要な検査はどれか。2つ選べ。

a　視野検査
b　超音波検査
c　網膜電図
d　色覚検査
e　頭部ＭＲＩ検査

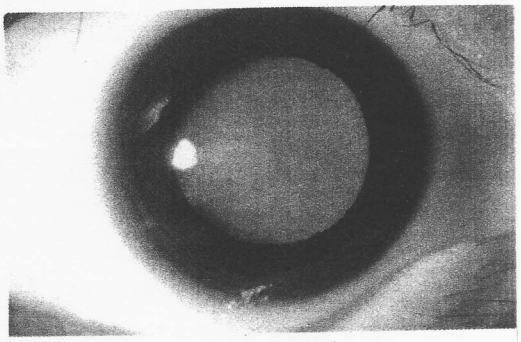

右眼の前眼部写真

解答；b、c

＜POINT＞

アトピー性皮膚炎の合併症として白内障がある事と写真の水晶体混濁所見から白内障を持っていると考えられる。また対光反射は保たれているので視神経や動眼神経には異常がないと思われる。眼底は見たくても見れないようである。

＜解説＞

a　視神経は特には異常がないと思われ特別必要ではない。
b　前眼部に混濁のある場合の眼球内検査では超音波検査を用いる。よって、これが必要な検査である。また、合併症の一つである網膜剥離の検査としても超音波検査が用いられる。
c　アトピー性皮膚炎では眼症状として白内障と網膜剥離を合併する可能性がある。網膜剥離の検査として網膜電図が用いられる。
d　視力はすでにわかっており、色覚検査は特別必要ないと思われる。
e　神経系にも異常がないと思われ、頭部ＭＲＩまで行わなくてもよいと思われる。

＜＋α＞

アトピー性皮膚炎の代表的な合併症

Kaposi水痘様発疹症
伝染性軟属腫
白内障
網膜剥離

31

50 歳の女性。４年前から両側の手掌と足底に紅斑を伴った膿胞が多発していた。一年前から咳をした時に左側上胸部に疼痛を感じるようになった。疼痛の程度は皮疹の消長に一致している。

疼痛の原因として考えられるのはどれか。

a　心筋梗塞
b　気管支拡張症
c　胸肋鎖骨間骨化症
d　肋骨骨折
e　胸壁膿瘍

解答；c

＜POINT＞

４年前から両側の手掌と足底に紅斑を伴った膿疱が多発していた事より掌蹠膿疱症があることが考えられる。併発症として 10%に胸肋鎖骨間骨化症（疼痛、運動制限など）がある。

＜解説＞

a,b,d,e；掌蹠膿疱症の合併症としては考えられない。

c ；上記の通り一番考えられる。

＜＋α＞

掌蹠膿疱症について

表皮内単房性膿疱（無菌性、好中球増加が主体）
手掌、足底に対称性に小水疱が多発。
→膿疱化し、周囲に紅うん。
→融合して乾燥、か皮となる。
治療は副腎皮質ステロイドである。

507-32　全身麻酔の導入で気道確保が困難になった時に使用する器具でないのはどれか。2つ選べ。

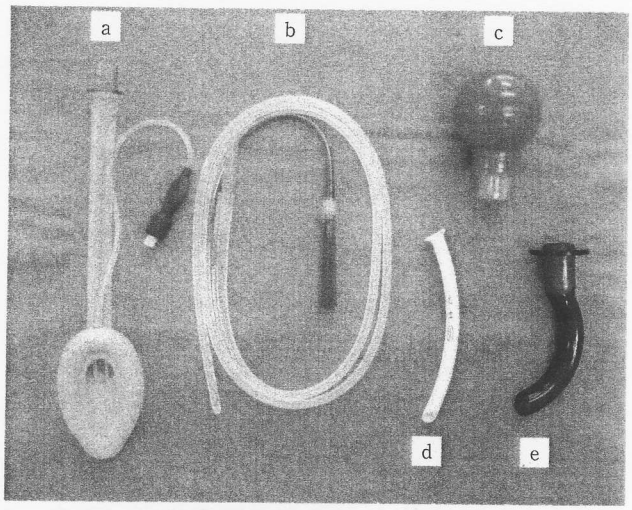

解説　○a：laryngeal mask。気管挿管とフェイスマスクの中間に位置する気道確保の一手段である。利点としては、侵襲が少なく、操作が簡単であり、咽頭喉頭を損傷することが少ないこと、が挙げられる。

×b：gastric tube。

×c：食道挿管検知器(Esophageal Detector Devices、EDD)、通称ドラえもん。

○d：経鼻 airway。

×e：経口 airway。

答え：b、c（またはb、e）

参照　EDDとは押しつぶした後に、それ自体が再膨張するか否かをみるものである。もし挿管チューブが食道にある場合、EDDによって吸引されて食道が虚脱するか食道壁が挿管チューブに付くためにEDDが再膨張しない(EDD陽性)。
挿管チューブがうまく気管も方へ挿入されていれば押しつぶしたあとに再膨張をみる。

507-33　診断へのアプローチで、正しいのはどれか。2つ選べ。

a　問題点から、鑑別すべき診断名のリストを挙げる。

b　鑑別診断は、可能性の高い疾患についてのみ、基礎データ、特殊検査結果から鑑別を行う。

c　可能性の低い疾患については、特殊検査は行わない。

d　問題点から、診断名が一つ得られた場合には、他の疾患の鑑別は不要となる。

e　病因診断名を得ることが重要である。

解説

○a：その通りである。

×b：可能性の高い疾患についてのみではなく、可能性の低い疾患についても必ず考慮する。

×c：可能性の低い疾患についても考慮する必要があり、場合によっては特殊検査も行う。

×d：診断名が一つ得られても、可能性のある他の疾患についても常に考えていなければいけない。

○e：その通りである。

答え：a、e

507-34　血液透析療法について正しいのはどれか。2つ選べ。

a　透析中の除水は透析膜を介して透析液と血液の間に生じる圧差で行う。

b　血中の老廃物の除去効率はダイアライザーの膜面積に依存する。

c　出血を合併している症例には抗凝固薬としてヘパリンを選択する。

d　透析液のカリウム濃度は血中の濃度より高く設定されている。

e　返血用のブラッドアクセスの穿刺は脱血側の穿刺部位より遠位側で行う。

解説　○a：その通りである。

○b：その通りである。

×c：ヘパリンではなくて、低分子ヘパリン、もしくはメシル酸ナファモスタットが使用される。

×d：透析液のカリウム濃度は血中の濃度より低く設定されている。

×e：返血用のブラッドアクセスの穿刺は脱血側の穿刺部位より近位側で行う。

答え：a、b

参照

血液透析液の組成

Na(mEq/l)	130～140
K(mEq/l)	2.0～2.5
Ca(mEq/l)	2.5～3.0
Mg(mEq/l)	1.0～1.5
Cl(mEq/l)	105～115
HCO3-(mEq/l)	25～30
酢酸(mEq/l)	8.0～10.0
ブドウ糖(mg/dl)	100～150

低分子ヘパリンについて

低分子ヘパリンは通常のヘパリンと違って、Xa 因子に対する阻害作用が強く、トロンビンに対する阻害作用はそれほど強くはない。凝固時間の延長は抗Ⅱa 作用に、体外循環での凝血抑制には抗Xa 作用に依存するため、低分子ヘパリンは出血を合併している症例に対しては有効である。